

Klinični primer otroka z Adams-Oliverjevim sindromom

Case Report of a Child With Adams-Oliver Syndrome

Mateja Zidarič, Pij Bogomir Marko

Izvleček

Adams-Oliverjev sindrom (AOS) je redka genetska bolezen, ki sta jo prva opisala Forrest Adams in Peter C. Oliver leta 1945. Bolezen se najpogosteje deduje avtosomno dominantno z možnostjo fenotipske variabilnosti. Primarne značilnosti sta prirojena nerazvitost kože (*lat. aplasia cutis congenita*) in nepravilnosti v razvoju spodnjih udov. Predstavili bomo klinični primer otroka z značilnimi razvojnimi nepravilnostmi kože in malformacijo spodnjih udov ter pridruženo prirojeno boleznijo srca.

Ključne besede: Adams-Oliver sindrom, prirojena nerazvitost kože, prirojena bolezen srca, nepravilnosti v razvoju okončin.

Abstract

Adams-Oliver syndrome (AOS) is a rare genetic condition that was first reported by Forrest Adams and Peter C. Oliver in 1945. AOS is inherited most frequently as dominant autosomal with pronounced phenotypic variation. Condition is primarily characterized by *aplasia cutis congenita* and terminal transverse limb defects. In this clinical case we will describe a patient with characteristic skin deformation and terminal transverse limb defects associated with congenital heart disease.

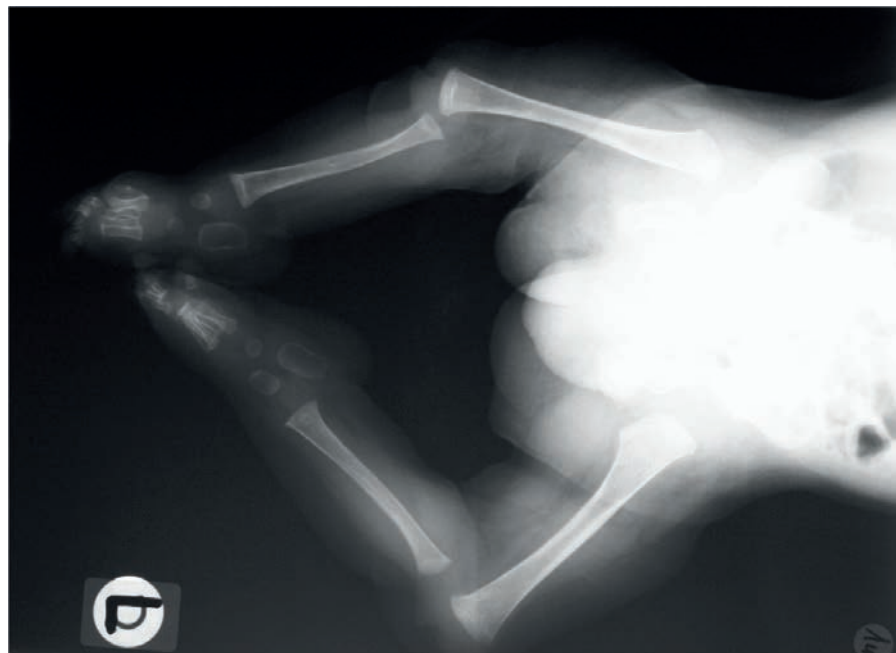
Key words: Adams-Oliver syndrome, *aplasia cutis congenita*, congenital heart disease, limb reduction defect.

Izhodišča

Adams-Oliverjev sindrom (AOS) je redka genetsko pogojena bolezen, ki zahteva multidisciplinarni pristop k zdravljenju. Prva sta jo opisala Forrest H. Adams in Peter C. Oliver leta 1945 (1) Primarne značilnosti AOS so prirojena nerazvitost kože (*lat.* aplasia cutis congenita, ACC), nepravilnosti v razvoju spodnjih udov in prirojena bolezen srca (2). Gre za genetsko okvaro, ki naj bi vplivala na nepravilen razvoj embrionalnih žil v zgodnjem obdobju embrionalnega razvoja. Pojavnost je 3:10.000 rojstev, od tega so v literaturi do leta 2017 opisali približno 500 kliničnih primerov (3) AOS se najpogosteje deduje avtosomno dominantno z možnostjo fenotipske variabilnosti (4). Zasediti je nekaj opisanih kliničnih primerov z recesivno obliko dedovanja in sporadičnih primerov z mutacijami *de novo* (1). V 20 % primerov je opisana tudi pridružena vaskularna anomalija (*angl.* cutis marmorata teleangiectica congenita, CMTC) (5–7). Klinično zasledimo retikularen modrovijoličen vzorec na marmornati koži, ki se pojavlja predvsem po udih in občasno tudi na trupu.

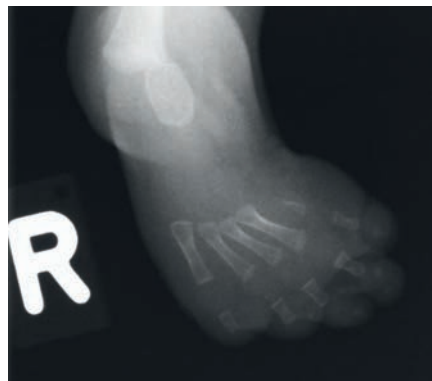AOS lahko poleg primarnih anomalij kože, udov in srčno-žilnega sistema zajema tudi anomalije osrednjega živčnega sistema ter gastrointestinalnega in urogenitalnega sistema. Slednje anomalije odločilno opredeljujejo napoved preživetja in kakovosti življenja (5,7,8). Opisujejo tudi redke pridružene anomalije mrežnice, akcesorne bradavice (1 %) ter razcepljenost ustnice in dlesni (2 %) (9).

Aplasia cutis congenita je prirojen defekt kože, ki se v večini primerov odraža kot solitarna sprememba, najpogosteje na skalpu. Patogenetski mehanizem nastanka še zmeraj ni popolnoma jasen, teoretično pa gre za dva možna mehanizma: 1) disrupcijo v razvoju posameznih slojev kože – epidermis, dermis in subkutano maščevje ter 2) *in utero* destrukcijo kože, ki bi se sicer razvila normalno (10). V 70–90 % primerov opisujejo spremembe na verteksu skalpa, v



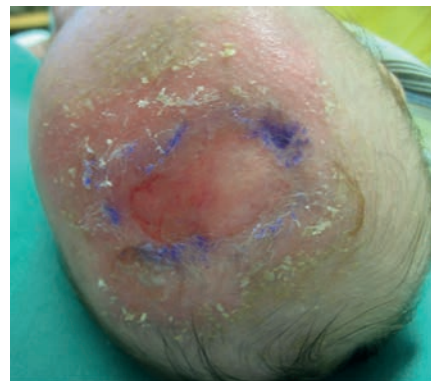
SLIKA 1. NA RENTGENSKEM POSNETKU SPODNJIH OKONČIN VIDNA OBOJESTRANSKA FIBULARNA HEMIMELIJA.

PICTURE 1. X-RAY IMAGE OF THE LOWER EXTREMITIES WITH BILATERAL FIBULAR HEMIMELIA.



SLIKA 2. RENTGENSKA SLIKA DESNE NOGE PRIKAZUJE NEPOPOLNO RAZVITOST PRVE METATARZALNE FALANGE.

PICTURE 2. AN X-RAY IMAGE OF THE RIGHT LEG SHOWS THE INCOMPLETE DEVELOPMENT OF THE FIRST METATARSAL PHALANX BONE.



SLIKA 3. NA FRONTOPARIETALNEM DELU LASIŠČA, V MEDIALNI LINIJI VIDNA NEPOPOLNA RAZVITOST KOŽE – APLASIA CUTIS CONGENITA (ACC). ULCEROEROSIVNI DEFJEKT VELIKOSTI 3X4 CM. KOŽA V OKOLICI BLAGO VNETHO SPREMNJENA, NA ROBOVIH DEFJEKTA NANEŠENA 0,5 % DERMALNA RAZTOPINA GENCIJANE VIOLET ZA ZDRAVLJENJE BAKTERIJSKIH IN GLIVIČNIH OKUŽB.

PICTURE 3. ON THE FRONTOPARIETAL PART OF THE SCALP, IN THE MEDIAL LINE, INCOMPLETE DEVELOPMENT OF THE SKIN - APLASIA CUTIS CONGENITA (ACC). ULCERO-EROSIVE DEFECT SIZE 3X4 CM. SLIGHTLY INFLAMED SURROUNDING SKIN, WITH 0.5% DERMAL SOLUTION OF GENTIAN VIOLET APPLIED TO THE EDGES FOR TREATMENT OF BACTERIAL AND FUNGAL INFECTIONS.

20 % pa popolno aplazijo kože s pridruženim kostnim defektom (3). V večini primerov je sprememba velika do 4 cm, s prizadeto plastjo epidermisa, dermisa in podkožnega maščevja. Možna je tudi prizadetost globljih struktur, na skalpu prizadetosti lobanjskega svoda, dure mater in sagitalnega sinusa (10,11). V tem primeru je defekt navadno večji, prav tako je večja možnost zapletov, predvsem krvavitev in možganskih herniacij (11). ACC je klasificirana v 6 podskupin glede na mesto prizadetega telesa, način dedovanja in pridruženost drugih telesnih anomalij (3,10).

Najpogostejše opisane malformacije so asimetrični defekti udov, predvsem spodnjih. Opisujejo širok spekter anomalij, kot so sindaktilija, brahidaktilija ter polidaktilija in oligodaktilija, hipoplastičnost prstov rok in nog ter v redkih primerih celo odsotnost prstov rok, nog ali celotnega uda (5,8,10). Brahidaktilija je najpogostejša anomalija udov (12).

Pogoste prirojene anomalije srca so predvsem obstruktivne lezije leve polovice srca, ventrikularni septalni defekt, koarktacija aorte, v 20 % opisanih kliničnih primerov Falottova tetralogija in pljučna hipertenzija (5,6,9,10).

Izmed številnih pridruženih anomalij osrednjega živčnega sistema najpogostejše opisujejo epileptične napade, mikrocefalijo, hidrocefalus in odsotnost ali hipoplastičnost kaloznega korpusa (*lat. corpus callosum*) (5,10). Povezave med velikostjo kožnega defekta skalpa in prizadetostjo osrednjega živčnega sistema niso ugotovili (9). V kliničnih primerih, v katerih so spremljali otroke z AOS dalj časa, opisujejo tudi zaostanek v duševnem razvoju (5).

Prikaz primera

Na kliniki smo obravnavali dečka, ki je bil spočet z metodo oploditve *in vitro* z donorsko anonimno jajčno celico. Družinska anamneza AOS in ACC je bila negativna. Pri plodu so ugotovili medenično vstavo, zastoj rasti in oligohidra-

mnij, zato so v 38. tednu nosečnosti opravili carski rez. Po rojstvu je bilo vitalno stanje dečka primerno. Porodna teža je bila 2460 g, porodna dolžina 38 cm, obseg glave 32 cm in ocena po Apgarjevi 9/9/9. Pri prvem kliničnem pregledu je bil deček bledorožnat, občasno subcianotičen, mišični tonus je bil nekoliko znižan. Na glavi v področju velike fontanele je bil viden defekt velikosti 3 cm x 4 cm, ki ga je pokrivala le tanka opna. Pljuča so bila predihana, nad pljuči so bili slišni številni hropci. Srčna funkcija je bila primerna, brez slišnih šumov. Trebuh je bil nad ravni prsnega koša, palpatorno mehak, vidna je bila reponibilna desnostranska ingvinalna kila. Mišični tonus zgornjih udov je bil znižan, zapestja v varus položaju. Spodnji udi so bili izrazito deformirani v celotnem poteku, kolki so bili slabše gibljivi, fleksija je bila izvedljiva do skranje lege obojestransko, ekstenzija ni bila izvedljiva. Kolena so bila v varus položaju, v golenih je bila vidna prikrajšava. Stopala so bila v ekvino-varus položaju.

Nekaj ur po rojstvu je pri dečku nastopila dihalna stiska, zato smo ga oralno intubirali in priklopili na respirator. Na ultrazvočnem pregledu srca smo ugotovili dekstrokardijo, transpozicijo velikih žil s permembranoznim VSD ter odprtim Bottalovim vodom. V petem tednu starosti smo opravili korekcijo kompleksne srčne napake.

Pri dečku smo hkrati ugotavljali tudi druge razvojne nepravilnosti, predvsem na spodnjih udih. Vidni so bili fibularna hemimelija obojestransko, izpah desnega kolčnega sklepa, izpah kolenskih sklepov, nerazvitost mečnih mišic (Slika 1). Na desni nogi so bili vidni nepopolna razvitost prve metatarzalne falange z vidno prikrajšavo palca, mehkotkivna sindaktilija drugega in tretjega prsta ter večji razmik med palcem in drugim prstom (Slika 2).

Pri nas smo ga prvič pregledali v tretjem mesecu starosti. Na frontoparietalnem predelu lasišča, v medialni liniji je bila vidna ulceroerozivna sprememba kože.

Sprememba velikosti 3 cm x 4 cm je bila v središču pokrita s krusto, na obrobju pa ponekod že zaceljena z brazgotin-skim tkivom. Koža v okolici je bila blago vnetno spremenjena, ponekod prekrita s krustoskvamo (Slika 3). Dečka smo pričeli lokalno zdraviti z mehanskim odstranjevanjem krust in lusk ter z lokalnimi antibiotičnimi mazili. Večkrat smo ga pregledali konziliarno in ambulantno. Opravili smo tudi rentgensko (RTG) slikanje kosti lobanjskega svoda, ki je bilo v mejah normale. Občasno so se v centralnem predelu defekta pojavljala področja svežih drobnih erozij, pokritih s hemoragičnimi krustami, na obrobjih pa nekoliko debelejšje obloge lusk. Svetovali smo tudi kratkotrajno uporabo lokalnih kortikosteroidnih mazil. V dveh letih let se je kožni defekt *aplasia cutis congenita* počasi brazgotinil, po dopolnjenem drugem letu dečkove starosti pa se je popolnoma zacelil.

Opravili smo kar nekaj kirurških posegov. Večkrat se je zdravil v bolnišnici zaradi okužb dihal, akutnega gastroenteritisa in zaostanka v razvoju rasti. RTG slikanje zapestja je pokazalo približno dveletni zaostanek kostne starosti glede na kronološko starost. V 6. mesecu starosti so ga obravnavali na nefrološkem oddelku zaradi prebolevanja akutnega pielonefritisa in ugotovili vezikouretralni refluks 3. stopnje na obeh straneh ter opravili kirurški poseg. V 8. mesecu starosti so s kirurškim posegom korigirali desnostransko ingvinalno kilo. V starosti 4 leta so opravili prvi poseg z derotativno varizacijsko osteotomijo s skrajšanjem stegenice ter Solterjevo osteotomijo medenice in krvavo repozicijo. Do 8. leta starosti je imel opravljenih 12 operativnih posegov spodnjih udov, v načrtu pa so še nadaljnji kirurški načini zdravljenja. Trenutno lahko hodi s pomočjo opornic.

Razpravljanje

Pri bolniku z Adams-Oliverjevim sindromom je potreben multidisciplinarni pristop zdravljenja. Diagnozo AOS

potrdimo na osnovi značilnih kliničnih znakov ali s pozitivnim genetskim testom, s katerim najdemo mutacijo v do danes znanih genih (4). Glavna merila so nepravilen razvoj udov, ACC in pozitivna družinska anamneza AOS. Pomozna merila so videz marmornate kože (lat. cutis marmorata), prirojeni defekt srca ali žilne malformacije. Za postavitev diagnoze zadostuje izpolnjevanje dveh glavnih meril ali kombinacija enega glavnega merila in enega pomožnega merila (13). V našem primeru sta bili prisotni dve glavni merili (nepravilen razvoj udov in ACC) in eno pomožno merilo (kongenitalni defekt srca). Molekularnogenetske preiskave pri dečku nismo izpeljali, kar bi sicer bilo smiselno, saj imamo na voljo najbolj sodobno tehnologijo za tovrstno preiskavo.

V izogib srčno-žilnim zapletom je ob postavitvi suma na AOS potreben čimprejšen ultrazvočni pregled srca (4,13). Sum na prirojeno anomalijo srca smo pri dečku postavili že v prvih nekaj urah zaradi cianoze in potrebe po kisiku.

Patofizioloških mehanizmov pojava ACC do danes še ne poznamo povsem. V večini primerov se ulceroerozivne spremembe kože spontano zacelijo z brazgotino, pozorni pa moramo biti predvsem na anomalije podkožnega tkiva in kosti. Prvi specialisti, ki se pri novorojenčkih srečajo s kliničnimi znaki ACC, so ginekologi/porodničarji, neonatologi in pediatri, zato je ključnega pomena, da med diferencialnodiagnostičnimi možnostmi pomislimo tudi na Adams-Oliverjev sindrom. Posebej pozorni moramo biti zlasti na diskretne znake ACC, ki se kažejo le kot drobna atrofična brazgotina, prisotna ob rojstvu (10).

Na voljo sta dva načina zdravljenja ACC, konzervativni in kirurški. Pri večjih defektih kože, ter defektih, ki se spontano ali z lokalnim zdravljenjem ne zacelijo, svetujemo kirurški poseg, ki zajema izrez spremembe in zaprtje, kožni graft, prenos tkiva le na žilnem peclju, tj. lokalni flap ali ekspanzijo tkiva (10). Pri večini manjših defektov svetujemo lokalno zdravljenje, ki obsega

lokalno antibiotično zdravljenje, uporabo antiseptičnih raztopin, redno čiščenje in mehansko odstranjevanje krust ter kratkotrajno lokalno uporabo kortikosteroidnih mazil. Novejše raziskave opisujejo tudi specifično tehniko konzervativnega zdravljenja z uporabo avtolognih kultur fibroblastov in keratinocitov ter vbrizganjem fibroblastnih rastnih dejavnikov (3,11).

Trenutno z AOS povezujemo šest genov (ARHGAP31, DLL4, NOTCH1, RBPJ, DOCK6, EOGT), a korelacije med genotipom in fenotipom še ni mogoče potrditi (4).

Zaključek

Predstavili smo klinični primer dečka z zelo redkim prirojenim sindromom z značilnimi razvojnimi nepravilnostmi kože, nepravilnostmi v razvoju spodnjih udov in pridruženo prirojeno boleznijo srca. Za Adams-Oliverjev sindrom je značilna variabilna klinična slika z možnimi deformacijami srčno-žilnega in živčnega sistema, ki so nezdružljive z življenjem. Glede na opisane klinične primere v literaturi je pri dečku šlo za milo obliko sindroma. Najpomembnejši napovedni dejavnik preživetja je kirurško zdravljenje prirojene srčne napake v zgodnjem življenjskem obdobju. S korekcijami prirojenih malformacij spodnjih udov pomembno izboljšamo kakovost življenja in so zato velik izziv za prihodnost.

Zahvale

Zahvaljujem se Matiji Žerdinu, dr. med., spec. radiologije za pomoč pri pregledu in obdelavi rentgenskih posnetkov.

Literatura

1. Adams FH, Oliver CP. Hereditary deformities in man: Due to arrested development. *Journal of Heredity* 1945; 36: 3–7.
2. Barragán MG, Parés Vidrio G, Hinojosa Aguirre A, Yamamoto Nagano A, et al. Adams-Oliver syndrome. *Revista Odontológica Mexicana* 2011;15 (3): 175–82 A.

3. Blionas D, Giakoumettis E, Antoniadis E, Drosos A, et al. Aplasia cutis congenita: Two case reports and discussion of the literature. *Surgical Neurology International* 2017; 8: 273.
4. Lehman W, Wuyts, Patel SM. Adams-Oliver Syndrome. V: Adam MP, Ardinger HH, Pagon RA, et al., editors. *GeneReviews*® [Internet]. Seattle (WA): University of Washington, Seattle; 1993-2020, (2016) 1–24.
5. Iftikhar N, Iftikhar Ahmad Ghumman F, Janjua SA, Ejaz A, et al. Adams-Oliver Syndrome. *Journal of the Collage of Physicians and Surgeons Pakistan* 2014; 24: 76–7.
6. Mempel M, Abeck D, Lange I, Strom K, et al. The wide spectrum of clinical expression in Adams-Oliver syndrome: A report of two cases. *British Journal of Dermatology* 1999; 140: 1157–60.
7. Van Geysel L, Gribbon C, Bradley S, Duffy D. Adams-Oliver syndrome associated with gastrointestinal malformations. *BMJ Case Reports* 2016: 1–2.
8. Seo JK, Kang JH, Lee HJ, Lee D, et al. A case of Adams-Oliver syndrome. *Annals of Dermatology* 2010; 22: 96–8.
9. Hased S, Li S, Mulvihill J, Aston C, Palmer S. Adams-Oliver syndrome review of the literature: Refining the diagnostic phenotype. *American Journal of Medical Genetics* 2017; 173: 790–800.
10. Humphrey SR, Hu X, Adamson K, Schaus A, et al. A practical approach to the evaluation and treatment of an infant with aplasia cutis congenita. *Journal of Perinatology* 2018; 38: 110–17.
11. Orgun D, Horiguchi M, Hayashi A, Shimoji K, et al. Conservative Treatment of Large Aplasia Cutis Congenita of the Scalp with Bone Defect with Basic Fibroblast Growth Factor Application. *Journal of Craniofacial Surgery* 2017; 28: e154–e158.
12. Narang T, Jit Kanwar A, Dogra S. Adams-Oliver syndrome: A sporadic occurrence with minimal disease expression. *Pediatric Dermatology* 2008; 25: 115–6.
13. Saeidi M, Ehsanipoor F. A Case of Adams-Oliver Syndrome. *Advanced Biomedical Research* 2017; 6: 167.

Mateja Zidarič, dr. med.

(kontaktna oseba / contact person)

Oddelek za kožne in spolne bolezni,
Univerzitetni klinični center Maribor,
Ljubljanska cesta 5, 2000 Maribor
e-naslov: m.zidaric.dr@gmail.com

prim. mag. Pij Bogomir Marko, dr. med.

Oddelek za kožne in spolne bolezni,
Univerzitetni klinični center Maribor,
Ljubljanska cesta 5, 2000 Maribor

prispelo / received: 16. 12. 2020
sprejeto / accepted: 11. 3. 2021

Zidarič M, Marko P B. Klinični primer otroka z Adams-Oliverjevim sindromom. *Slov Pediatr* 2021; 28(1): 39–42. <https://doi.org/10.38031/slovpediatr-2021-1-06>.