

## The Role of Sialendoscopy in the Treatment of Juvenile Recurrent Parotitis

Anže Jerman, Jure Urbančič,  
Marko Pokorn, Aleksandar Aničin

### Izvleček

**Izhodišča:** Juvenilni relapsni parotitis otrok in mladostnikov se kaže s ponavljajočimi in bolečimi otekanji obušesne žleze slinavke. Težave pogosto spontano prenehajo do konca pubertete, a pogosta vnetja poškodujejo žlezo in Stenonovo izvodilo. V zadnjem desetletju pri diagnosticiranju in zdravljenju uporabljamo sialendoskopijo.

**Metode:** Analizirali smo podatke bolnikov z juvenilnim relapsnim parotitisom, ki smo jih obravnavali na naši kliniki med aprilom 2011 in oktobrom 2019 in pri katerih zdravljenje z zdravili ni preprečilo ponovnih zagonov bolezni. Primerjali smo število akutnih epizod pred sialendoskopijo in po njej, intraoperativne najdbe, prisotnost zožitev, uporabo anestezije ter medoperativne in pooperativne zaplete. Kot merilo uspešnosti posega smo uporabili število akutnih zagonov parotitisa pred posegom in po njem.

**Rezultati:** V raziskavo smo vključili 14 bolnikov. Opravili smo 19 sialendoskopij, 3 v lokalni in 16 v splošni anesteziji. Pred sialendoskopijo so bolniki utrpeli v povprečju 5 akutnih zagonov letno. Pri 6 bolnikih smo med posegom ugotovili prisotnost zožitev. Pri 2 bolnikih je med posegom prišlo do poškodbe izvodila. 11 bolnikov po posegu ni doživelo več nobene epizode vnetja, pri 3 bolnikih pa so se vnetja slinavke bistveno zmanjšala.

**Zaključek:** Sialendoskopija je varen in učinkovit poseg za diagnostiko in zdravljenje juvenilnega relapsnega parotitisa. Poseg ima malo zapletov, hospitalizacija je kratka, predvsem pa pomembno zmanjša število ponovnih vnetij.

**Ključne besede:** juvenilni relapsni parotitis, obušesna slinavka, sialendoskopija, konzervativno zdravljenje.

### Abstract

**Introduction:** Juvenile recurrent parotitis presents with recurrent and painful swelling of the parotid gland in children and adolescents. Usually, the disease resolves spontaneously by the end of puberty, although frequent inflammation can damage the gland and Stensen's duct. Sialendoscopy has been used in the diagnostic work-up and treatment of juvenile recurrent parotitis in the last decade.

**Methods:** Data of patients with juvenile recurrent parotitis not responsive to drug treatment who were treated in our clinic between April 2011 and October 2019 were analysed. The number of acute relapses before and after sialendoscopy, intraoperative findings, stenosis, the use of anaesthesia, and intraoperative and postoperative complications were compared. The success of procedure was measured by a decrease in the number of acute relapses after procedure.

**Results:** 14 patients were included in the study. 19 sialendoscopies were performed, 16 under general and 3 under local anaesthesia. The patients had an average of 5 relapses per year before the initial procedure. 6 patients had ductal stenosis. During sialendoscopy, the main duct was damaged in 2 patients. 11 patients did not have any relapses after sialendoscopy. The other 3 had a significant reduction in relapses.

**Conclusion:** Sialendoscopy is a safe and effective procedure for the diagnosis and treatment of juvenile recurrent parotitis. Sialendoscopy has few complications, a short hospitalization, and a significant reduction in the number of relapses.

**Key words:** juvenile recurrent parotitis, parotid gland, sialendoscopy, conservative treatment.

## Uvod

Juvenilni relapsni parotitis (JRP) je leta 1953 prvič opisal Rose. Gre za ponavljajoče se vnetje obušesne žleze slinavke, ki prizadene otroke in mladostnike v pubertetnem obdobju. Ima dvofazno porazdelitev pojavljanja. Prvi vrh je med 3. in 6. letom starosti, drugi vrh pa okoli 10. leta (1). Nekoliko pogostejše so prizadeti dečki (2). Po podatkih v literaturi gre za drugo najpogostejšo bolezen obušesnih slinavk pri otrocih, takoj za mumpsom (3).

Etiopatogeneza JRP ni popolnoma pojasnjena. K pogostejšim vnetjem pripomorejo prirojene nepravilnosti glavnega izvodila slinavke (Stenonovega voda), slaba ustna higiena in nepravilna okluzija (4). Fazekas s sodelavci je ugotovil, da je pri bolnikih z JRP večja razširjenost selektivnega pomanjkanja imunoglobulina A (5). JRP običajno med puberteto izzveni, opisujejo pa tudi primere, ko se bolezen nadaljuje v odraslosti (6).

Bolezen se kaže z nenadnim pojavom povišane telesne temperature ter rdečino, bolečino in oteklino v predelu obušesne slinavke. Otekanje se pojavi neodvisno od zaužitja hrane. Akutna epizoda traja 3–7 dni (7). Vnetje je negojno, kar pomeni, da ob masaži prizadete žleze iz Stenonovega voda izteka bistra slina. Prizadene lahko eno ali obe žlezi hkrati. Za diagnozo JRP sta potrebna vsaj dva akutna zagona. V diferencialni diagnozi pridejo v poštev Sjögrenov sindrom s pridruženima suhostjo oči in ust, zapora izvodila s kamnom z značilnim enostranskim otekanjem med hranjenjem, mumps, ki je ob cepljenju redek in se ne ponavlja, ter ponavljajoča se bakterijska vnetja, pri katerih ob masaži žleze iz izvodila priteče gnojna vsebina.

Diagnozo JRP postavimo klinično, in sicer šele po drugi epizodi. Med laboratorijskimi izvidi preiskav krvi izstopa povišana koncentracija amilaze v serumu, preostali vnetni parametri pa so v mejah normalnih vrednosti ali le rahlo povišani.

Med slikovnimi diagnostičnimi metodami najpogosteje uporabljamo ultrazvočni pregled (UZ) žlez slinavk, ki pokaže heterogeno strukturo žleze s številnimi drobnimi, okroglimi, 2–4 mm velikimi hipoeohogenimi območji, ki najverjetneje predstavljajo cistično razširjene vode (sialektazije) z okolno limfocitno infiltracijo (8). Doplerska preiskava v mirnem obdobju pokaže zmanjšan pretok krvi skozi žlezo, med akutnim zagonom pa je prekrvljenost žleze večja. Magnetnorensonančno (MR) sialografijo izvajamo manj pogosto, saj je za razliko od UZ slabše dostopna, cenovno manj ugodna in časovno zamudna, pri majhnih otrocih pa je za njeno izvedbo potrebna sedacija. Pri klasični sialografiji v izvodilo žleze vbrizgamo kontrastno sredstvo in nato z rentgenskimi žarki posnamemo sliko. Prikaže se značilen vzorec s številnimi difuznimi pikčastimi mesti, ki predstavljajo zastoj kontrasta, tj. cistično razširjene terminalne vode, njihove razširitve in zožitve ter pregibe Stenonovega izvodila (9). Slika v celoti spominja na »drevo z listi« (*angl. tree with leafs*) (10).

V zadnjih letih v sklopu diagnostiranja in zdravljenja uporabljamo sialendoskopijo (SE), ker imajo izvodila prizadete žleze značilen izgled. SE je leta 1993 prvi opisal Katz (11). Gre za diagnostični in terapevtski poseg, pri katerem z endoskopom pregledamo sistem izvodil v žlezi slinavki in izperemo sluz, odstranimo kamen ali razširimo zožitev. Poseg poteka v lokalni ali splošni anesteziji. Zapleti pri SE so redki in najpogosteje vključujejo raztrganino stene izvodila (napačna pot; *fran. fausse route*), oteklino žleze, zožitev izvodila, nastanek fistule, vnetje žleze ali prehodno parezo priležnih živcev (12).

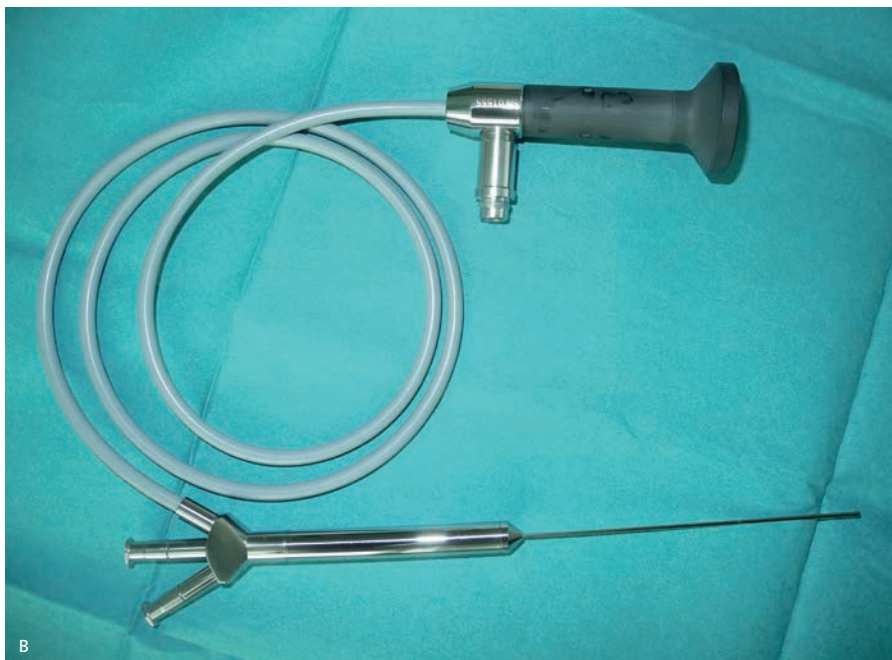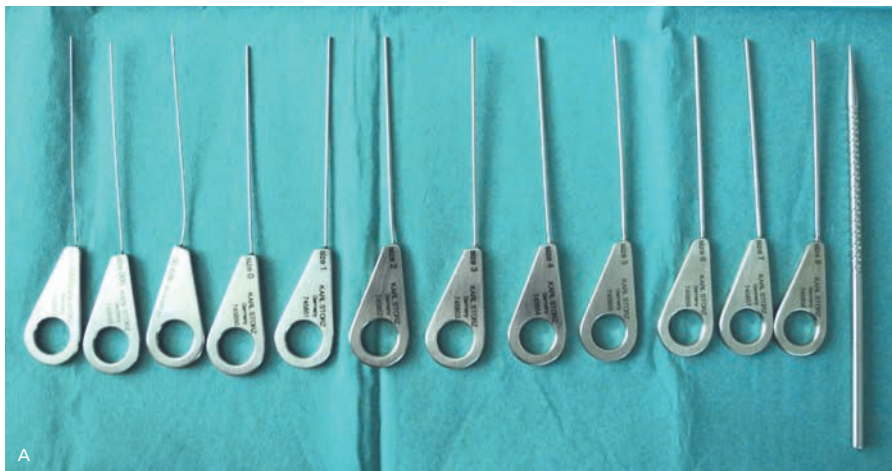Akutne zagone JRP zdravimo simptomatsko z zadostno hidracijo, spodbujanjem izločanja sline s kisljo hrano, masažo prizadete žleze in nesteroidnimi protivnetnimi zdravili. Glede na etiopatogenezo je uporaba antibiotikov pri zdravljenju JRP še vedno kontro-

verzna, saj ni dokazano, da skrajšajo trajanje akutnih epizod ali preprečujejo ponovne zagone (7). Antibiotično zdravljenje je indicirano pri bakterijski superinfekciji, ki se kaže z gnojnim izcedkom iz Stenonovega izvodila. Pri preprečevanju ponovnih zagonov naj bi pomagala tudi medvedov žolč in opnasti grahovec, ki ju uporabljajo v tradicionalni kitajski medicini (13). Dolgoročni cilj zdravljenja je preprečevanje akutnih zagonov. Pred pojavom SE je bilo po neuspešnih konzervativnih ukrepih indicirano kirurško zdravljenje, ki vodi v uničenje prizadete slinavke (podvezava izvodila, odstranitev prizadete žleze) (6). V sklopu diagnostiranja in konzervativnega zdravljenja JRP na Kliniki za otorinolaringologijo in cervikofacialno kirurgijo Univerzitetnega kliničnega centra v Ljubljani od leta 2011 uporabljamo SE. V prispevku želimo predstaviti in analizirati primere bolnikov z JRP, ki smo jih zdravili na Kliniki, oceniti učinkovitost SE pri preprečevanju zagonov JRP in pregledati razpoložljivo literaturo.

## Materiali in metode

V raziskavo smo vključili bolnike, ki smo jih zaradi JRP med februarjem 2011 in oktobrom 2019 obravnavali na Kliniki za otorinolaringologijo in cervikofacialno kirurgijo Univerzitetnega kliničnega centra v Ljubljani. Merila za vključitev v raziskavo so bila postavljena diagnoza JRP (tj. vsaj dve epizodi vnetja ene ali obeh obušesnih slinavk s pričetkom pred 18. letom), ponavljajoči se zagoni kljub ustreznemu zdravljenju z nesteroidnim protivnetnim zdravilom in SE vsaj ene obušesne slinavke. Iz raziskave smo izključili bolnike s prisotnostjo kamna v izvodilu žleze slinavke in bolnike s Sjögrenovim sindromom.

Pred SE je bolnike pregledal specialist otorinolaringolog, ki je postavil oz. potrdil klinično diagnozo in indiciral poseg. Glede na starost bolnikov je predlagani poseg potekal v splošni



SLIKA 1. SET ZA SIALENDOSKOPIJO. A: DILATORJI NARAŠČAJOČIH PREMEROV OD LEVE PROTI DESNI, SKRAJNO DESNO JE KONIČNI DILATOR; B: SIALENDOSKOP DEBELINE 1,2 MM.

FIGURE 1. SIALENDOSCOPY SET. A: DILATORS OF INCREASING DIAMETER FROM LEFT TO RIGHT, CONIC DILATOR ON THE FAR RIGHT SIDE; B: SIALENDOSCOPE WITH A DIAMETER OF 1.2MM

anesteziji (< 15 let) ali lokalni anesteziji (> 15 let) pod jasnim pogojem, da se starši in bolnik glede posega strinjajo ter da lahko bolnik pri lokalni anesteziji ustrezno sodeluje.

Po ustrezni predoperativni pripravi je operater pričel s širitvijo papile Stenonovega voda s postopnim uvajanjem dilatatorjev z naraščajočimi premeri. Skozi razširjeno papilo je uvedel sialoendoskop. Na Kliniki za otorinolaringologijo in cervikofacialno kirurgijo uporabljamo endoskope debelin 1,1 mm in 0,9 mm ter izjemoma dakriocistoskop debeline 0,9 mm in dolžine 50 mm (tip Erlangen in tip Marchal, Karl Storz, Nemčija) (Slika 1). Med posegom smo razprto svetlino vzdrževali s kontinuiranim izpiranjem izvodila z mešanico fiziološke raztopine in lokalnega anestetika. Če je bilo izvodilo žleze izrazito zoženo, je operater med posegom zamenjal endoskop za manjšega ali uporabil vodilno žico za premostitev zapore in napredovanje po vodu. Po končanem endoskopskem pregledu je operater vsem bolnikom v izvodilo vbrizgal 4 mg deksametazona. Pri bolnikih z obojestranskimi simptomi je operater poseg ponovil tudi na nasprotni strani.

Ob odpustu so vsi bolniki prejeli petdnevno antibiotično zdravljenje z amoksicilinom s klavulansko kislino ali klindamicinom. Na prvi kontrolni pregled so bili naročeni k operaterju z navodili. Starše smo opozorili, da je v primeru ponovnega otekanja žleze potreben kontrolni pregled. Za namene raziskave smo vse vključene bolnike oziroma njihove starše ali skrbnike poklicali v oktobru 2020 in zabeležili število ponovnih vnetij od zadnjega pregleda pri nas.

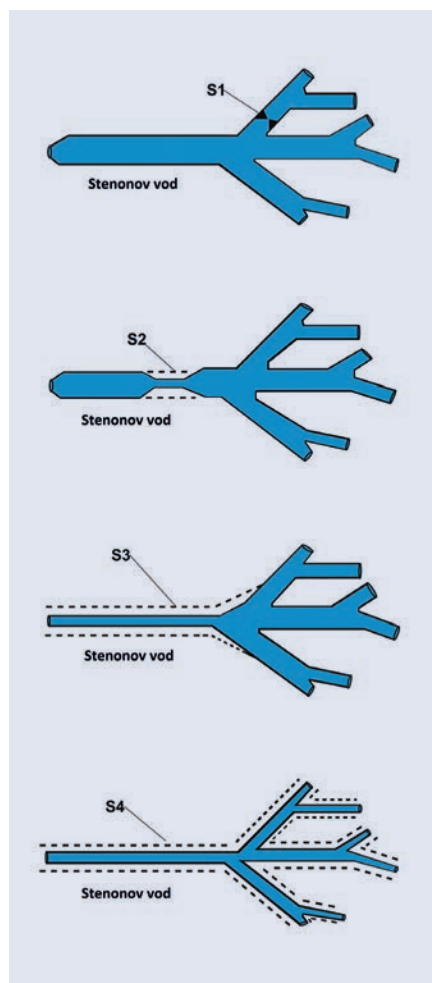
Primerjali smo demografske podatke, število vnetij obušesne slinavke v enem letu pred SE, število vnetij v enem letu po SE, zožitve v izvodilih, endoskopski videz sluznice izvodil, medoperativne in pooperativne zaplete ter trajanje bolnišničnega zdravljenja. Zožitve smo razvrstili po klasifikaciji LSD (*angl.* Lithiasis, Stenosis, Dilatations) (14), pri

čemer S0 pomeni odsotnost zožitev, zožitev tipa S1 eno ali več intraduktalnih diafragmatičnih zožitev, tip S2 eno zožitev v glavnem izvodilu slinavke, tip S3 več zožitev ali v celoti zoženo glavno izvodilo, tip S4 pa zožitve vseh izvodil v žlezi slinavki (Slika 2). Popolno remisijo smo opredelili kot popolno odsotnost otekanj žleze slinavke ob klicu (eno leto po posegu), neuspešnost zdravljenja pa kot vsaj tri epizode otekanja v enakem obdobju. Podatke smo analizirali s programom IBM SPSS Statistics (V 20, Chicago, ZDA). Za primerjavo števila epizod JRP na leto pred SE in po njej smo uporabili Mann-Whitneyjev U test, kot statistično značilen rezultat pa smo upoštevali  $p < 0,05$ .

Raziskavo smo opravili v skladu z načeli Helsinško-Tokijske deklaracije, preiskovanci in njihovi starši pa so za sodelovanje v raziskavi podpisali ustrezno soglasje. Komisija za medicinsko etiko je za izvedbo raziskave izdala soglasje št. 0120-80/2017/4.

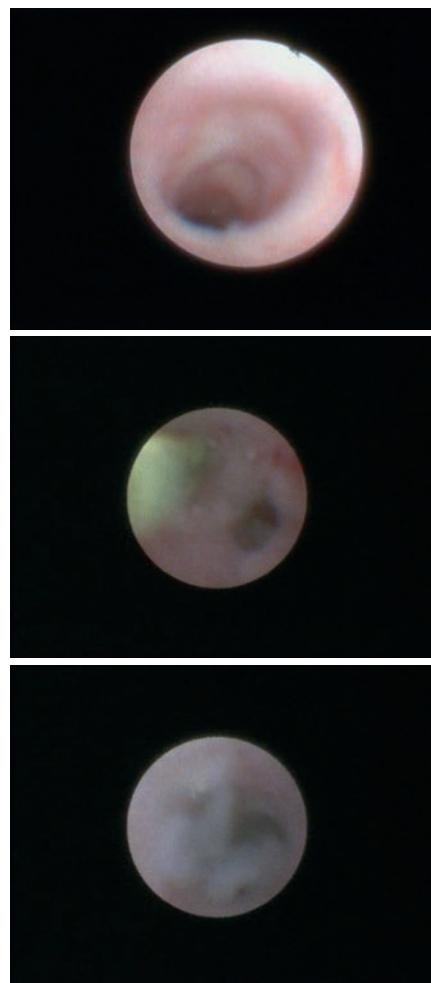
## Rezultati

V raziskavo je bilo vključenih 14 bolnikov, od tega 12 dečkov (86 %) in dve deklici (14 %). Povprečna starost bolnikov ob SE je bila 11 let (3–21 let). Skupno število SE je bilo 19, pri petih bolnikih (26,3 % oz. 5/19) je bil poseg potreben na obeh obušenih slinavkah. V lokalni anesteziji smo izvedli tri posege (15,8 % oz. 3/19) pri bolnikih, starejših od 16 let, pri vseh enostransko SE. Pri vseh bolnikih smo z endoskopijo ugotavljali blede sluznico z vidnimi posameznimi kapilarami, v izvodilih pa je bila prisotna sluz (Slika 3). Pri šestih bolnikih (42,8 % oz. 6/14) je bila med posegom prisotna zožitev izvodil (Tabela 1). Pri dveh bolnikih (14,3 %, 2/14) je med posegom prišlo poškodbe izvodila in nastanka lažne poti (*fr. fausse route*), zato smo poseg prekinili. Ob kontrolnem pregledu bolnika nista navajala težav z otekanjem slinavke, v telefonskem intervjuju tudi ne vnetja. Na dan posega so bili



SLIKA 2. LSD KLASIFIKACIJA STENOZ IZVODIL ŽLEZ SLINAVK: S0 - ODSOTNOST STENOZ; S1 - ENA ALI VEČ INTRADUKTALNIH DIAFRAGMATIČNIH STENOZ; S2 - ENA ZOŽITEV V GLAVNEM IZVODILU SLINAVKE; S3 - VEČ ZOŽITEV ALI V CELOTI ZOŽENO GLAVNO IZVODILO; S4 - ZOŽITVE VSEH IZVODIL V ŽLEZI SLINAVKI

FIGURE 2. LSD CLASSIFICATION OF SALIVARY GLAND STENOSIS: S0 – NO STENOSIS; S1 – SINGLE OR MULTIPLE INTRADUCTAL STENOSIS; S2 – SINGLE MAIN DUCT STENOSIS; S3 – MULTIPLE OR DIFFUSE MAIN DUCT STENOSIS; S4 – GENERALISED DUCTAL STENOSIS IN THE SALIVARY GLAND.



SLIKA 3. NAJDBE MED SIALENDOSKOPIJO. A - BELA AVASKULARNA SLUZNICA IZVODILA; B - STENOZA IZVODILA, ZELENO NA LEVI POLOVICI SLIKE PREDSTAVLJA VODILO, S POMOČJO KATEREGA SMO PREMESTILI STENOZO; C - SLUZ V IZVODILU.

FIGURE 3. SIALENDOSCOPIC FINDINGS. A – PALE AVASCULAR DUCTAL MUCOSA; B- DUCTAL STENOSIS, THE GREEN ON THE LEFT (NE DESNO KOT JE BIL PREVOD, ČE LEVO V SLO JE PRAV) HALF OF THE PICTURE IS THE GUIDEWIRE THAT ASSISTS IN PASSING THROUGH THE STENOSIS; C – MUCOSAL PLUGS IN THE DUCT.

Spol	Starost ob posegu (leta)	Stran	Prisotnost zožitev	Anestezija	Parotitisi/ leto pred SE	Parotitisi/ leto po SE
M	21	L	S0	lok	7	0
Ž	16	O	S0	lok	3	0
M	4	O	S1	spl	3	1
Ž	20	D	S3	lok	2	0
M	5	O	S4	spl	6	0
M	5	D	S4	spl	5	0
M	10	D	S2/3	spl	4	0
M	12	D	S0	spl	3	0
M	6	L	S0	spl	10	1
M	6	L	S0	spl	5	0
M	14	D	S0	spl	3	1
M	12	L	S2	spl	4	0
M	13	O	S0	spl	5	0
M	4	O	S0	spl	4	0

TABELA 1. ZNAČILNOSTI V RAZISKAVO VKLJUČENIH BOLNIKOV.

Legenda: M – moški; Ž – ženski; L – leva stran; D – desna stran; O – obe strani; S0 – brez zožitev; S1 – intraduktalna diafragmalna zožitev; S2 – ena zožitev v glavnem izvodilu; S3 – difuzne zožitve v glavnem izvodilu/v celoti zoženo glavno izvodilo; S4 – difuzne zožitve v vseh izvodilih; lok – lokalna anestezija; spl – splošna anestezija, SE – sialendoskopija.

TABLE 1. CHARACTERISTICS OF PATIENTS INCLUDED IN THE STUDY.

Abbreviations: M-male, Ž-female, L-left side, D-right side, O-both sides, S0-no stenosis, S1-intraductal diaphragmatic stenosis, S2-one stenosis in the main duct, S3-diffuse stenosis in the main duct/ narrowing of the entire main duct, S4-diffuse stenosis in all ducts, Lok-local anaesthesia, Spl-general anaesthesia, SE-sialendoscopy.

v domačo oskrbo odpuščeni trije bolniki (21,4 % oz. 3/14), vsi po posegu v lokalni anesteziji, preostali pa so bili odpuščeni naslednji dan. Ob odpustu je 13 bolnikov (92,2 % oz. 13/14) prejelo amoksisicilin s klavulansko kislino, en bolnik (7,1 % oz. 1/14) pa je zaradi alergije prejel klindamicin. Noben od bolnikov ob kontrolnem pregledu dva tedna po posegu ni navajal težav s ponovnim otekanjem.

Ob telefonskem intervjuju v mesecu oktobru 2020 je popolno odsotnost otekanja obušesne slinavke v letu dni po posegu (in kasneje), t.j. popolno remisijo, navajalo 11 bolnikov oziroma njihovih staršev (78,6 % oz. 11/14), ostali trije (21,4 % oz. 3/14) pa so po posegu utrpeli še eno epizodo otekanja. Povprečno število epizod vnetij obušesnih slinavk pred SE je bilo 4,5/leto (2–10/leto, SD 1,99), povprečno število epizod po SE pa 0,2/leto ( $p < 0,00001$ ).

Pri nobenem bolniku posega zaradi težav nismo ponovili.

## Razpravljanje

JRP je redka bolezen, ki se kaže s ponavljajočimi se epizodami bolečega otekanja ene ali obeh obušesnih slinavk pri otrocih in najstnikih. Z raziskavo smo želeli oceniti učinkovitost SE pri preprečevanju zagonov JRP na Kliniki za otorinolaringologijo in cervikofacialno kirurgijo Univerzitetnega kliničnega centra v Ljubljani. SE se je izkazala kot učinkovita diagnostična in terapevtska metoda pri obravnavi bolnikov z JRP in je pomembno vplivala na zmanjšanje števila akutnih zagonov. Hospitalizacija po SE je kratka, saj bolniki najkasneje dan po posegu zapustijo bolnišnico, ob odhodu domov pa lahko nadaljujejo z vsakodnevnimi dejavnostmi.

V metaanalizi 179 sialoendoskopiranih bolnikov z JRP, ki jo je objavil Canzi s sodelavci, so pogosteje zbolevali dečki, povprečna starost bolnikov pa

je bila 7,8 leta (15). V naši raziskavi je bilo prav tako prizadetih več dečkov, a je bila njihova povprečna starost 11 let. Višjo povprečno starost smo ugotovili pri dveh bolnikih, pri katerih so se težave začele v pubertetnem obdobju in se nadaljevale do SE v popubertetnem obdobju.

Povprečno število otekanj pred SE pri bolnikih je bilo pet, kar je primerljivo s Canzijevo metaanalizo, v kateri je bilo povprečje pred SE 5,5 (15). Izrazita odstopanja, kot pri Singhu s sodelavci in Berluchiju s sodelavci s povprečnim številom epizod pred SE med 9 in 10 na leto, pripisujejo slabemu poznavanju bolezni in zato kasnejši napotitvi bolnikov k specialistu (16, 17).

Zdravljenje akutnih zagonov JRP je usmerjeno v lajšanje težav. Pri otrocih s ponavljajočimi se negojnimi vnetji pri akutnih zagonih zadostuje zdravljenje z nesteroidnim protivnetnim zdravilom, medtem ko je zdravljenje z antibiotiki indicirano le ob gnojnem vnetju. Pred pojavom SE je bilo dolgoročno zdravljenje usmerjeno zgolj v čakanje na konec pubertete, ko se je pri večini bolnikov bolezen nehala pojavljati. Glavna posledica ponavljajočih se vnetij je bilo slabše delovanje prizadete slinavke in kar 50–80 % bolnikov je tožilo za suhimi usti (18). Tipična sialendoskopska slika pokaže difuzno zožena izvodila z blede sluznico in vidnimi posameznimi kapilarami. V izvodilih so prisotni sluz in posamezni sluzni čepi. Takšen endoskopski izgled sluznice lahko opazimo tudi pri Sjögrenovem sindromu (19). Pri dveh bolnicah smo opažali endoskopsko sliko, značilno za JRP, a sta poleg bolečega otekanja obeh obušesnih žlez navajali še suhost oči in ust. Z nadaljnjim diagnosticiranjem smo dokazali Sjögrenov sindrom, zato sta bili izključeni iz nadaljnje analize.

Zapleti pri SE zaradi JRP so redki. Berlucchi s sodelavci poroča, da je najpogostejši zaplet kooperativno otekanje, ki v 24–48 urah po posegu izzveni (17). Pri nas je bil najpogostejši zaplet

poškodba izvodila pri dveh bolnikih (*fr. fausse route*). Pri poškodbi izvodila moramo takoj prekiniti izpiranje, saj lahko zaradi anatomskih značilnosti pride do oteklina parafaringealnega prostora in ogroženosti dihalne poti (20). Poškodba izvodila pri nobenem od naših bolnikov ni pustila posledic.

Vsi bolniki po SE prejmejo antibiotik zaradi preprečitve akutnega bakterijskega vnetja slinavke, saj pri posegu v izvodila zanesemo tudi del ustne flore. V naši ustanovi in tudi v literaturi je najpogosteje predpisan antibiotik amoksicilin s klavulansko kislino, ob alergiji na penicilinske antibiotike pa klindamicin (17).

Natančnega terapevtskega mehanizma delovanja SE pri JRP še ne poznamo, najverjetneje pa SE učinkuje na več ravneh:

- z dilatatorji in endoskopom mehansko razširimo izvodila in s tem razrešimo prisotne zožitve;
- med vzdrževanjem razprte svetline izperemo zastalo sluz in sluzne čepi;
- s končnim prebrizganjem izvodil s kortikosteroidi zmanjšamo lokalno vnetje in omogočimo normalizacijo delovanja prizadete slinavke (21).

V naši seriji so o ponovni epizodi otekanja po posegu poročali trije bolniki oziroma njihovi starši (21,4 %). Pri vseh je šlo za eno epizodo otekanja, zato ponovna SE ni bila indicirana. Podatki v literaturi kažejo, da je ponovnih otekanj po SE do 25,8 %, a so manj intenzivna in tudi manj boleča. Pri več epizodah otekanja je indicirana ponovna SE (7). Naši rezultati so torej primerljivi z opisanimi v literaturi. Torej lahko potrdimo, da je tudi v naši skupini SE smiselna in uspešna alternativa čakanju na spontano zmanjšanje števila akutnih zagonov.

## Zaključek

Diagnozo JRP postavimo klinično, nanjo pa pomislimo po drugi epizodi negojnega vnetja obušesne slinavke

pri otroku ali najstniku brez pridruženih suhosti oči ali ust. SE je minimalno invazivni diagnostični in terapevtski poseg, pri katerem razširimo izvodilo obušesne slinavke, izperemo zastalo sluz in sluzne čepi ter vbrizgamo kortikosteroid za zmanjšanje vnetja ob izvodilih. V naši retrospektivni analizi na vzorcu 14 bolnikov z JRP se je sialendoskopija izkazala kot varna in učinkovita metoda preprečevanja ponovnih akutnih zagonov.

Pri obravnavi otroka ali mladostnika s parotitisom svetujemo natančen klinični pregled in izključitev morebitnega gnojnega vnetja žleze slinavke. Če se vnetje obušesne slinavke ponovi na isti strani, svetujemo napotitev k specialistu otorinolaringologu na nadaljnje diagnosticiranje in čim prejšnje zdravljenje.

## Zahvala

Zahvaljujemo se gospodu Damjanu Tkalcu z Inštituta za anatomijo Medicinske fakultete Univerze v Ljubljani za pomoč pri izdelavi Slike 2.

## Literatura

1. Leerdam CM, Martin HCO, Isaacs D. Recurrent parotitis of childhood. Vol. 41, J Paediatr Child Health. 2005. p. 631–4.
2. Shacham R, Droma EB, London D, Bar T, Nahlieli O. Long-Term Experience With Endoscopic Diagnosis and Treatment of Juvenile Recurrent Parotitis. J Oral Maxillofac Surg. 2009;67(1):162–7.
3. Kaban LB, Mulliken JB, Murray JE. Sialadenitis in childhood. Vol. 135, Am J Surg. 1978. p. 570–6.
4. Bernkopf E, Colleselli P, Broia V, De Benedictis FM. Is recurrent parotitis in childhood still an enigma? A pilot experience. Acta Paediatr Int J Paediatr. 2008;97(4):478–82.
5. Fazekas T, Wiesbauer P, Schroth B, Pötschger U, Gadner H, Heitger A. Selective IgA deficiency in children with recurrent parotitis of childhood. Vol. 24, Pediatr Infect Dis J. 2005. p. 461–2.
6. Geterud A, Lindvall AM, Nyléan O. Follow-up study of recurrent parotitis in children. Ann Otol Rhinol Laryngol. 1988;97(4):341–6.
7. Garavello W, Redaelli M, Galluzzi F, Pignataro L. Juvenile recurrent parotitis: A systematic review of treatment studies. Vol. 112, Int J Pediatr Otorhinolaryngol. 2018. p. 151–7.
8. Nozaki H, Harasawa A, Hara H, Kohno A, Shigeta A. Ultrasonographic features of

recurrent parotitis in childhood. *Pediatr Radiol*. 1994;24(2):98–100.

9. Tucci FM, Roma R, Bianchi A, De Vincentiis GC, Bianchi PM. Juvenile recurrent parotitis: Diagnostic and therapeutic effectiveness of sialography. Retrospective study on 110 children. *Int J Pediatr Otorhinolaryngol*. 2019;124:179–84.

10. Philpott C, Tassone P, Clark M. Non-neoplastic Salivary Gland Disease. In: Philpott C, Tassone P, Clark M, editors. *Bullet Points in ENT* [Internet]. Stuttgart: Georg Thieme Verlag; 2014. p. 165–7. Available from: <http://www.thieme-connect.de/products/ebooks/abstract/10.1055/b-0034-97656>

11. Katz P. New treatment method for salivary lithiasis. *Rev Laryngol Otol Rhinol (Bord)*. 1993;114(5):379–82.

12. Aničin A, Urbančič J. Sialendoscopy, a minimally invasive diagnostic and interventional tool in the management of salivary gland diseases. *Slov Med J*. 2016;85(2):92–8.

13. Ruan WH, Huang ML, He XL, Zhang F, Tao HB. Effects of Huangqi and bear bile on recurrent parotitis in children: A new clinical approach. *J Zhejiang Univ Sci B*. 2013;14(3):253–8.

14. Marchal F, Chossegros C, Faure F, Delas B, Bizeau A, Mortensen B, et al. Salivary stones and stenosis. A comprehensive classification. Vol. 109, *Rev Stomatol Chir Maxillofac Chir Orale*. 2008. p. 233–6.

15. Canzi P, Occhini A, Pagella F, Marchal F, Benazzo M. Sialendoscopy in juvenile recurrent parotitis: a review of the literature. [Internet]. Vol. 33, *Acta Otorhinolaryngol Ital*. 2013. p. 367–73. Available from: <http://www.ncbi.nlm.nih.gov/pubmed/24376291> <http://www.pubmedcentral.nih.gov/articlerender.fcgi?artid=PMC3870450>

16. Singh PP, Goyal M, Goyal A. Sialendoscopic Approach in Management of Juvenile Recurrent Parotitis. Vol. 69, *Indian J Otolaryngol Head Neck Surg*. 2017. p. 453–8.

17. Berlucchi M, Rampinelli V, Ferrari M, Grazioli P, Redaelli De Zinis LO. Sialoendoscopy for treatment of juvenile recurrent parotitis: The Brescia experience. *Int J Pediatr Otorhinolaryngol*. 2018;105:163–6.

18. Berta E, Angel G, Lagarde F, Fonlupt B, Noyelles L, Betttega G. Role of sialendoscopy in juvenile recurrent parotitis (JRP). Vol. 134, *Eur Ann Otorhinolaryngol Head Neck Dis*. 2017. p. 405–7.

19. De Luca R, Trodella M, Vicidomini A, Colella G, Tartaro G. Endoscopic management of salivary gland obstructive diseases in patients with Sjögren's syndrome. *J Cranio-Maxillofacial Surg*. 2015;43(8):1643–9.

20. Sugiyama S, Iwai T, Ohashi N, Oguri S, Hirota M, Mitsudo K. Airway obstruction caused by pharyngolaryngeal swelling after intraoral removal of a submandibular gland stone. Vol. 14, *Theor Clin Risk Manag*. 2018. p. 2323–5.

21. Schwarz Y, Bezdjian A, Daniel SJ. Sialendoscopy in treating pediatric salivary gland disorders: a systematic review. Vol. 275, *Eur Arch Otorhinolaryngol*. 2018. p. 347–56.

**Anže Jerman, dr. med.**

Splošna bolnišnica Jesenice, Jesenice, Slovenija

**asist. Jure Urbančič, dr. med.**

Klinika za otorinolaringologijo in cervikofacialno kirurgijo Univerzitetni klinični center Ljubljana, Ljubljana, Slovenija in Medicinska fakulteta univerze v Ljubljani, Ljubljana, Slovenija

**doc. dr. Marko Pokorn, dr. med.**

Pediatrična klinika, Univerzitetni klinični center Ljubljana, Ljubljana, Slovenija in Medicinska fakulteta univerze v Ljubljani, Ljubljana, Slovenija

**doc. dr. Aleksandar Aničin, dr. med. (kontaktna oseba / contact person)**

Klinika za otorinolaringologijo in cervikofacialno kirurgijo Univerzitetni klinični center Ljubljana, Zaloška cesta 2 1000 Ljubljana, Slovenija in Medicinska fakulteta univerze v Ljubljani, Vrazov trg 2, 1000 Ljubljana, Slovenija  
e-naslov: [aleksandar.anicin@kclj.si](mailto:aleksandar.anicin@kclj.si)

prispele / received: 24. 11. 2020  
sprejeto / accepted: 21. 1. 2021

Jerman A, et al. Vloga sialendoskopije pri zdravljenju juvenilnega relapsnega parotitisa. *Slov Pediatr* 2021; 28(1): 3–9. <https://doi.org/10.38031/slovpediatr-2021-1-01>.