

Izpah kolčnega sklepa pri otroku s cerebralno paralizo

Hip joint dislocation in a child with cerebral palsy

Simona Rajtar Osredkar, Karin Schara

Izveček

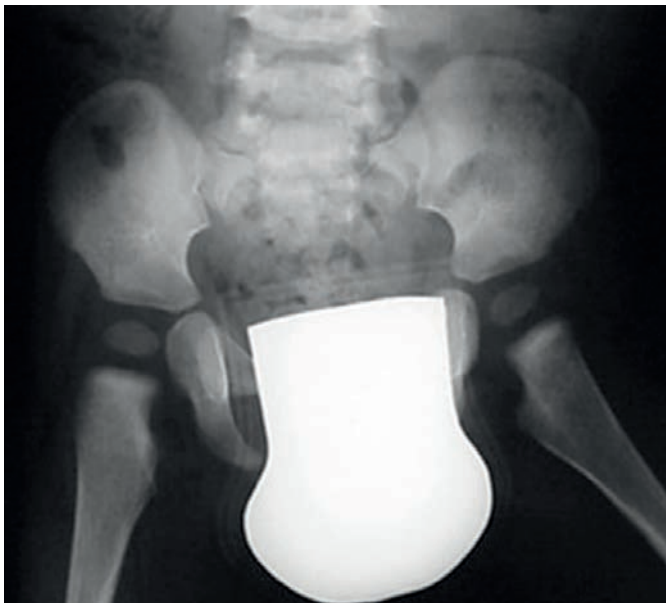Izpah kolčnega sklepa je pri otrocih s cerebralno paralizo pogost zaplet, ki nastane zaradi spastičnosti mišic in mišičnih kontraktur. Pomembno je, da prepoznamo začetne znake in ukrepamo čim prej, tj. preden pride do izpaha v kolčnem sklepu. Odkrivanje zgodnje migracije glavice stegenice in izpaha kolčnega sklepa zahteva redno klinično in rentgensko spremljanje. Zdravljenje, ki je lahko preventivno, rekonstruktivno ali paliativno, usmerimo v preprečevanje bolečin in zagotavljanje zadostnega obsega gibljivosti v kolčnem sklepu za neboleče stojo, hojo, sedenje in nego.

Ključne besede: cerebralna paraliza, izpah kolčnega sklepa.

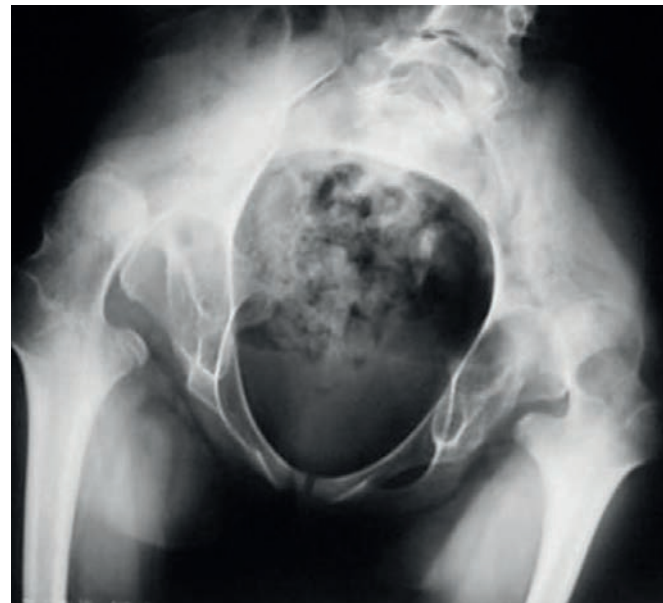Abstract

Hip displacement is a frequent skeletal complication in children with cerebral palsy. It mainly occurs due to spasticity and contracture of the hip muscles. Early recognition of signs is important to prevent hip dislocation. Therefore regular clinical and radiological monitoring for children with cerebral palsy and early hip subluxation is recommended. Treatment includes preventative, reconstructive or palliative options, directed towards painless standing, walking, sitting and personal care.

Key words: cerebral palsy, hip dislocation.



1A



1B

SLIKA 1: RENTGENSKI POSNETEK KOLČNIH SKLEPOV PRI BOLNICI S CEREBRALNO PARALIZO V STAROSTI 3 LETA (1A) IN V STAROSTI 15 LET (1B). POLOŽAJ SPODNJIH UDOV V STAROSTI 15 LET PRI ISTI BOLNICI; PRED KIRURŠKIM POSEGOM (1C) IN PO KIRURŠKEM POSEGU (1D). (VIR: UKC LJUBLJANA).

FIGURE 1: X-RAY IMAGES OF BOTH HIPS IN PATIENT WITH CEREBRAL PALSY AT THE AGE OF 3 (1A) AND 15 (1B) YEARS. LOWER LIMBS POSITION FOR THE SAME PATIENT AGED 15; BEFORE (1C) AND AFTER (1D) SURGERY. (SOURCE: UCC LJUBLJANA).

Uvod

Pri otrocih s cerebralno paralizo je izpah kolčnega sklepa s pojavnostjo 20–50 % pogosta deformacija (1, 2). Najpogosteje se pojavi pri starosti 7 let ter med 14. in 17. letom (3). Prvi znaki, ki so lahko posledica izpaha, so omejena abdukcija v kolčnem sklepu ter posledični asimetrija in prikrajšava spodnjega uda.

Ob rojstvu med zdravimi otroki in otroki s pozneje ugotovljeno cerebralno paralizo v položaju kolčnega sklepa ni nikakršnih razlik. Rast in razvoj kolčnega sklepa sta odvisna od izpostavljenosti kosti silam gravitacije, ki nastajajo med postopnim postavljanjem otroka na noge. Če se te sile zaradi povišanega mišičnega tonusa in spremenjenih vzorcev obremenitve okostja spremenijo, se lahko razvijejo sekundarne deformacije sklepov (4). Spremembe v kolčnem sklepu se zato ne izrazijo takoj po rojstvu kot pri običajni displaziji kolčnega sklepa, ampak se omejena gibljivost (predvsem abdukcija) v kolčnem sklepu razvije postopno.

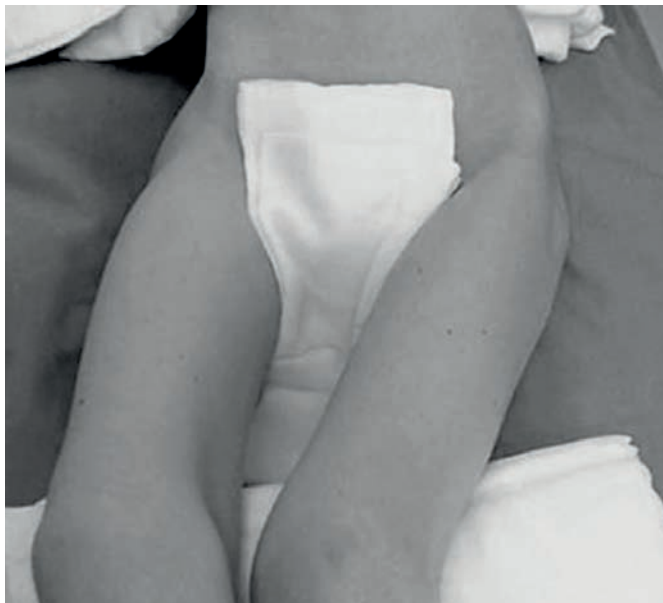Spremljanje razvoja kolčnega sklepa se pri zdravih otrocih konča pri približno 3. do 5. letu starosti, ko so morebitne prirojene nepravilnosti že korigirane. Pri otrocih s cerebralno paralizo pa se migracija glavice stegenice pojavi po prvem letu starosti in zahteva redno spremljanje. Pomembno je, da smo pri otrocih s cerebralno paralizo posebej pozorni na zgodnje znake migracije in izpaha kolčnega sklepa, da morebitne spremembe redno spremljamo in tudi pravočasno ukrepamo.

Prikaz primera

Petnajstletno dekle s cerebralno paralizo s klinično sliko spastične tetraparize, epilepsije in duševne manjrazvitosti je bilo varovanka centra za usposabljanje in nego otrok z gibalno in duševno motnjo. Iz dokumentacije povzemamo, da je bil v starosti treh let obseg vseh gibov v kolčnih sklepih v mejah normale, abdukcija pa ni bila zavrtá. Na rentgenskem posnetku kolčnih sklepov ni bilo znakov migracije glavice stegeni-

ce ali izpaha kolčnega sklepa (Slika 1A). Redno so jo spremljali v razvojni ambulanti, deležna pa je bila tudi redne nefrofizioterapevtske obravnave. Do prihoda v specialistično ortopedsko ambulanto še ni bila obravnavana pri ortopedu, prav tako še niso opravili kontrolnega rentgenskega slikanja kolčnega sklepa. Na Oddelek otroške ortopedske kirurgije je bila sprejeta zaradi nekaj mesecev trajajočih bolečin v predelu obeh kolčnih sklepov ter močno omejene in boleče gibljivosti kolčnih sklepov, kar je zaradi bolečin oteževalo nego, posedanje in nameščanje v voziček. Tudi možnosti za nefrofizioterapevtsko obravnavo so postale omejene. Epilepsijo so obvladali z večtirnimi protiepileptičnim zdravljenjem, alergij ali drugih bolezni ni imela. Sicer je bila lepo negovana in brez znakov preležanin.

Pri kliničnem pregledu smo v obeh kolčnih sklepih ugotovili flektorne kontraktore, izrazito bolečo in onemogočeno abdukcijo ter minimalno rotacijo (Slika 1C). Imela je tudi flektorne kontraktore obeh kolen, komol-



1C



1D

cev in zapestij, ki jih s pasivnimi gibi ni bilo mogoče izravnati. Hrbtenica je bila skoliotično deformirana s sinistrokonveksno lumbalno krivino. Na rentgenskem posnetku medenice je bil viden visok izpah obeh kolčnih sklepov z obojestransko deformacijo glavice stegenice in ankilozo kolčnih sklepov (Slika 1B).

Zaradi obsežnosti degenerativnih sprememb in visoke dislokacije v kolčnem sklepu z ankilozo rekonstrukcija ni bila možna. Opravili smo lahko le paliativni poseg z odstranitvijo (resekcijo) glave stegenice in osteotomijo s posegom po McHalleju. Hkrati smo napravili tudi podaljšave prekomerno napetih mišic v predelu kolčnih sklepov in kolen. Po operativnem posegu smo dekletu za štiri tedne namestili obojestranske mavčeve hlače v položaju abdukcije kolčnega sklepa. Po odstranitvi mavca smo ob kliničnem pregledu ugotavljali, da dekleta v mirovanju v predelu kolčnih sklepov ni imelo več bolečin. Meritve gibljivosti so pokazale izboljšanje obsega vseh gibov (fleksije, abdukcije in rotacije) v obeh kolčnih sklepih.

Zaradi izboljšane gibljivosti so dekleta lahko ponovno posedali v invalidski voziček, premeščanje v posteljo in na voziček ter nega pa dekletu niso več povzročali bolečin (Slika 1D).

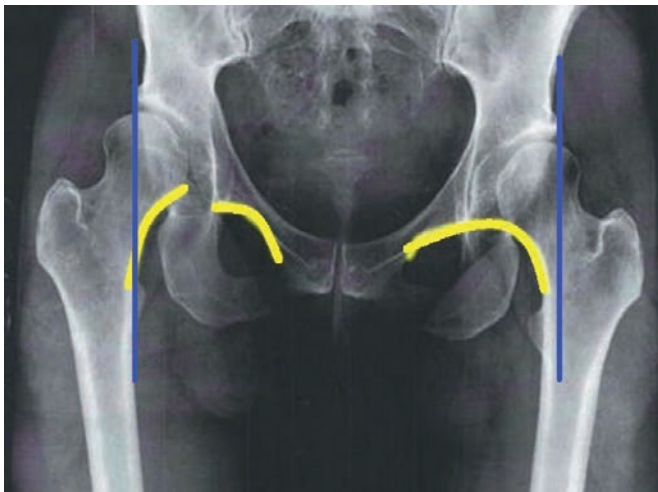
Ker pri bolnici niso prepoznali zgodnjih sprememb v kolčnih sklepih in tudi niso opravili diagnosticiranja z rentgenskim slikanjem, so bile deformacije v kolčnih sklepih zelo obsežne in rekonstrukcija ni bila več mogoča. Da bi omogočili lažjo in manj bolečo nego ter vsaj delno povrnili gibljivost v kolčnem sklepu, smo namesto rekonstruktivnega kirurškega zdravljenja morali opraviti paliativni poseg. Če bi prepoznali opozorilne znake izpaha kolčnega sklepa, bi lahko bili posegi manj invazivni, obdobje bolečih obravnav in nege pa bistveno krajše.

Učne točke

Pri otroku s cerebralno paralizo je lahko kolčni sklep v zgodnjem obdobju normalen. Zaradi spastičnosti in

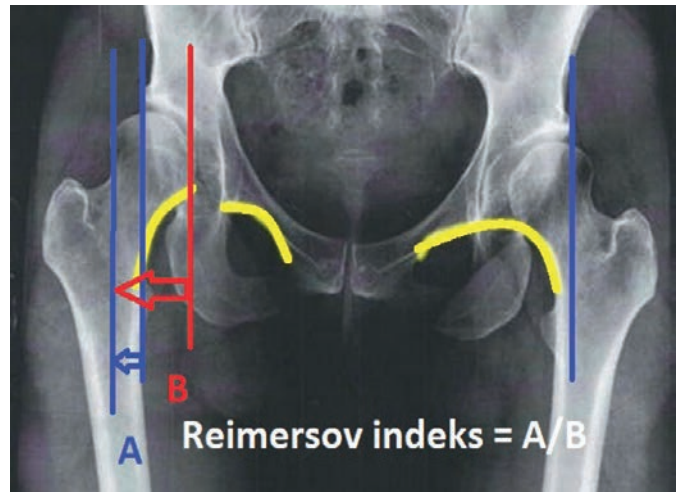
kontraktur adduktorjev in fleksorjev kolčnega sklepa glavica stegenice postopno migrira iz acetabuluma (5). Zgodnja migracija je lahko za bolnika neboleča in mu ne povzroča težav, pri kliničnem pregledu pa že lahko opazimo asimetrijo v abdukciji kolčnega sklepa. Abdukcija v kolčnem sklepu pod 45° je opozorilni znak, ki zahteva obravnavo in spremljanje pri ortopedu. Zgodnja migracija glavice stegenice se pojavi pri skoraj polovici nepomičnih otrok s spastično kvadruplegijo in v manjšem odstotku (21 %) pri otrocih s spastično diplegijo (6).

Poleg rednega kliničnega spremljanja moramo pri otrocih cerebralno paralizo pri omejeni abdukciji ovrednotiti spremembe z rentgenskim slikanjem. Pri začetnih spremembah v kolčnem sklepu je na posnetku najprej vidna migracija stegenice proti robu acetabuluma, ki ga določa Perkinova linija (Slika 2A, modra črta). Vidna je tudi subtilna prekinitev Shentonove linije (Slika 2A, rumena črta). Na rentgenski sliki lahko izračunamo Reimersov migracijski indeks. Določimo ga tako,



2A

SLIKA 2: RENTGENSKI POSNETEK MIGRACIJE GLAVICE DESNE STEGNE-NICE PROTI ROBU ACETABULUMA. SLIKA 2A: MODRO – PERKINOVA LINIJA, RUMENO – SHENTONOVA LINIJA; SLIKA 2B: DOLOČANJE REI-MERSOVEGA INDEKSA (POVZETO PO 8).



2B

FIGURE 2: X-RAY IMAGES SHOWING MIGRATION OF THE FEMUR HEAD TOWARD LATERAL ACETABULAR MARGIN. 2A: PERKIN'S LINE IN BLUE, SHENTON'S CURVE IN YELLOW. 2B: REIMERS INDEX DETERMINATION (ACCORDING TO 8).

da širino glavice stegenice, ki leži na zunanjem delu Perkinove linije, delimo s celotno širino glavice stegenice (Slika 2B). Migracijski indeks nam pove, v kakšnem deležu je glavica stegenice zunaj roba acetabuluma in je tudi eno izmed meril pri odločanju o metodi zdravljenja (7).

Migracija glavice stegenice iz acetabuluma lahko napreduje zelo hitro. Zaradi neprimernih premikov glavice v kolčnem sklepu in pritiskanja glavice stegenice na rob acetabuluma lahko pride do napredujoče displazije acetabuluma in do deformacije glavice stegenice, kar vodi do izpaha kolčnega sklepa. Čas od začetne migracije glavice stegenice do popolnega izpaha kolčnega sklepa je lahko krajši od enega leta. Pomembno je, da od prve klinične in rentgenske ugotovitve redno spremljamo in ovrednotimo migracijski indeks. Priporočamo, da pri vseh otrocih s cerebralno paralizo pri 18 mesecih opravimo rentgensko slikanje. Otroke z omejeno abdukcijo v kolčnem sklepu nato redno spremljamo z rentgenskim slikanjem na 6–12 mesecev (10, 11).

Na Sliki 3 je prikazana migracija glavice stegenice na treh zaporednih rentgenskih slikah v razmikih po 6 mesecev. Migracija (Slika 3B) je potekala zelo hitro, zato je deformacija v enem letu napredovala do popolnega izpaha kolčnega sklepa (Slika 3C).

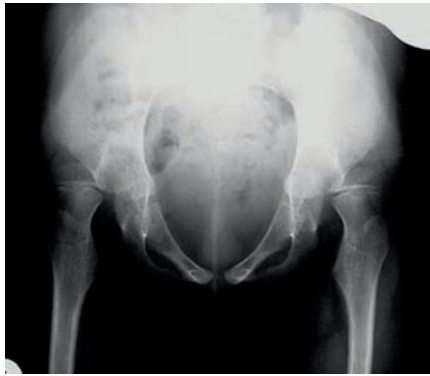Pri bolnikih s cerebralno paralizo, pri katerih zgodnje migracije glavice stegenice nismo prepoznali in zdravili, v kar 70 % pride do izpaha kolčnega sklepa (12), ki ga prepoznamo že z dobrim kliničnim pregledom. Kot smo pri naši bolnici, je ob izpahu kolčnega sklepa prisotna bolečina v predelu kolčnega sklepa že v mirovanju, gibljivost v kolčnem sklepu pa občutno zmanjšana in za bolnika zelo boleča. Bolečina nastane zaradi spastičnosti mišic ter zaradi pritiska mišic in glave stegenice na sklepno kapsulo. Zaradi bolečine je otežena fizioterapija, spastičnost se še poveča in bolnik se znajde v začaranem krogu (13). Pri enostranskem izpahu kolčnega sklepa je stegenica ob kliničnem pregledu na strani izpaha videti krajša. Izpah kolčnega sklepa potrdimo z rentgenskim slikanjem.

Osnovni cilj kirurškega zdravljenja pri otroku s cerebralno paralizo je neboleč kolčni sklep. Druge cilje prilagodimo otrokovim sposobnostim gibanja in morebitnim pridruženim boleznim. Pri nepomičnih otrocih stremimo k zagotavljanju čim boljše in neboleče gibljivosti v predelu kolčnega sklepa, ki omogoča posedanje, stabilno sedenje in lažjo osebno higieno. Pri pomičnih otrocih zdravljenje usmerimo k čim bolj zanesljivi hoji, po možnosti brez uporabe pripomočkov.

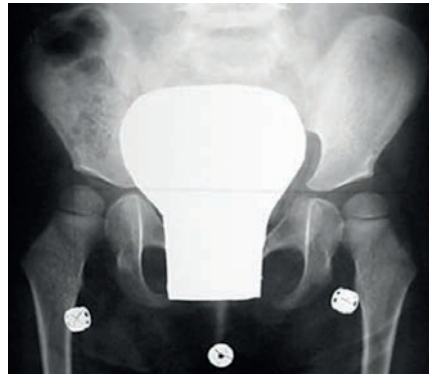
Zdravljenje poteka v več fazah in je odvisno od stopnje deformacije v kolčnem sklepu ob začetku obravnave.

Pri začetnih migracijah glavice stegenice in za preprečevanje izpaha kolčnega sklepa so možni naslednji ukrepi (7):

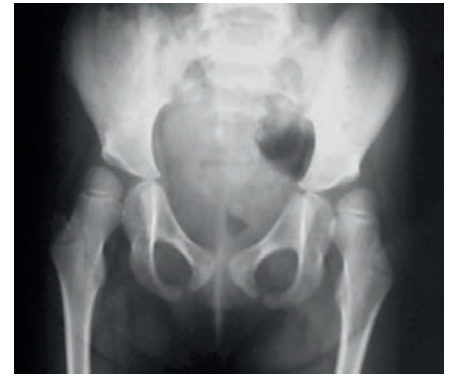- nevrofizioterapija;
- vbrizganje toksina botulina, ki zavre sproščanje acetilholina na motorični ploščici in zmanjša spastičnost v mišicah. Ker zdravilo deluje 8–16 tednov, vbrizganja ponavljamo na 3–4 mesece (14).



3A



3B



3C

SLIKA 3: RENTGENSKI POSNETKI OBEH KOLČNIH SKLEPOV PRI BOLNIKU S CEREBRALNO PARALIZO. VIDNA JE HITRA MIGRACIJA GLAVICE STEGNEVICE (3B) IZ NORMALNEGA POLOŽAJA (3A) DO IZPAHA KOLČNEGA SKLEPA (3C) (VIR: UKC LJUBLJANA).

FIGURE 3: X-RAY IMAGES OF BOTH HIPS IN PATIENT WITH CEREBRAL PALSY. FAST MIGRATION OF THE FEMUR HEAD IS SEEN (3B) ON THE BOTH SIDES, FROM THE NORMAL POSITION (3A) TOWARD TOTAL HIP DISLOCATION (3C) (SOURCE: UCC LJUBLJANA).

Kljub preventivnim ukrepom za preprečitev izpaha kolčnega sklepa je pri 20–40 % bolnikov smiselno in potrebno kirurško zdravljenje. Kirurško zdravljenje migracije glavice stegenice in izpaha kolčnega sklepa lahko razdelimo v tri skupine (7):

- sprostitvev in podaljšave mišic kolčnega sklepa;
- kirurška rekonstrukcija kolčnega sklepa, ki vključuje derotacijsko intertrohanterno osteotomijo stegenice in po potrebi osteotomijo medenice (poseg po Salterju-Pemberntonu in Degi);
- paliativni poseg z dekapitacijo z osteotomijo stegenice ali brez nje, ki ga opravimo, če rekonstrukcija kolčnega sklepa zaradi obsežnih degenerativnih sprememb ni mogoča ali če bolečine kljub opravljeni rekonstrukciji vztrajajo.

Literatura

1. Howard CB, McKibbin B, Williams LA, Mackie I. Factors affecting the incidence of hip dislocation in cerebral palsy. *J Bone Joint Surg Br* 1985; 530–2.
2. Lonstein JE, Beck K. Hip dislocation and subluxation in cerebral palsy. *J Pediatr Orthop* 1986; 521–6.
3. Terjesen T. The natural history of hip development in cerebral palsy. *Dev Med Child Neurol* 2012; 951–7.
4. Flynn JM, Miller F. Management of hip disorders in patients with cerebral palsy. *J Am Acad Orthop Surg* 2002; 19.
5. Graham HK. Painful hip dislocation in cerebral palsy. *Lancet* 2002; 907–8.
6. Gordon GS, Simkiss DE. A systematic review of the evidence for hip surveillance in children with cerebral palsy. *J Bone Joint Surg Br* 2006; 1492–6.
7. Eldessouky A, Smeda G. Hip Dislocation in Cerebral Palsy: Treatment Options *J Orthop Res Physiother* 2016; 26–37.
8. Dosegljivo na: <https://www.newmedicalterms.com/classic-medicine-2/radiology-imaging/shenton-line/>.
9. Dosegljivo na: <https://vimeo.com/239725922>.
10. Dobson F, Boyd RN, Parrott J, Natrass GR, Graham HK. Hip surveillance in children with cerebral palsy. Impact on the surgical management of spastic hip disease. *J Bone Joint Surg Br* 2002; 720–6.
11. Dosegljivo na: https://www.uptodate.com/contents/developmental-dysplasia-of-the-hip-clinical-features-and-diagnosis?search=hip%20dislocation&source=search_result&selecte-

dTitle=3~49&usage_type=default&display_rank=3.

12. Miller F, Bagg MR (1995) Age and migration percentage as risk factors for progression in spastic hip disease. *Dev Med Child Neurol* 37: 449–55.
13. Bozinovski Z, Poposka A, Serafimoski V (2008) Hip reduction in cerebral palsy with soft tissue operative procedures. *Prilozi* 29: 211–9.
14. Willoughby K, Ang SG, Thomason P, Graham HK (2012) The impact of botulinum toxin A and abduction bracing on long-term hip development in children with cerebral palsy. *Dev Med Child Neurol* 54: 743–7.

dr. Simona Rajtar Osredkar, dr. med.
Zdravstveni dom Ljubljana, Enota
Bežigrad, Ljubljana, Slovenija

mag. Karin Schara, dr. med.
(kontaktna oseba / contact person)
Ortopedska klinika Ljubljana
Oddelek otroške ortopedske kirurgije
Univerzitetni klinični center Ljubljana
Zaloška cesta 9, 1000 Ljubljana, Slovenija
e-naslov: karin.schara@kclj.si

prispelo / received: 1. 8. 2019
sprejeto / accepted: 30. 8. 2019