

Back pain in children and adolescents

Valerija Mlinar, Tanja Slokar

Izvleček

Bolečina v hrbtenici je pogost simptom, a manj pogost vzrok za obisk pediatrične ambulante na primarni ravni. Bolečina v hrbtenici je običajno benigna, kratkotrajna in ne potrebuje nadaljnje obravnave. V otroški dobi je kronična, vztrajajoča ali huda bolečina v hrbtenici redka in zahteva široko klinično obravnavo. Pri najstnikih vzrok bolečine pogosto ni jasen. Diferencialnodiagnostične možnosti so široke, zato sta za uspešno zdravljenje ključna dobra anamneza in natančen klinični pregled. Anamneza naj vključuje vprašanja o morebitni poškodbi, začetku težav, trajanju težav ter vrsti in umeščenosti težave. Natančno moramo vprašati o morebitnem širjenju bolečine v ude, o težavah pri hoji, vrtohlavici, slabosti, mravljinčenju, sfinkterskih motnjah in sistemskih znakih (vročina, slabo počutje, pomanjkanje teka, izpuščaji, prebavne motnje). Opredeliti skušamo, kaj težavo omili in kaj jo poslabša oz. sproži, ali s počitkom izgine in ali se bolnik zaradi nje ponoči zbujajo. Klinični pregled naj vsebuje splošni somatski, mišično-skeletni in nevrološki pregled. Od slikovnodiagnostičnih preiskav na primarni ravni opravimo rentgensko slikanje hrbtenice ali magnetnoresonančno slikanje. Laboratorijske preiskave so indicirane, če ima otrok ob bolečini tudi sistemske bolezenske znake. Zdravljenje je usmerjeno glede na vrsto težave in njeno intenzivnost. Bolnike z nujnimi stanji z analgezijo, imobilizacijo in ustreznim transportom napotimo na sekundarno ali terciarno raven. Manjše poškodbe oskrbimo na primarni ravni.

Ključne besede: bolečina v vratu, bolečina v hrbtenici, otrok.

Abstract

Back pain is a common complaint, but an uncommon reason for visit in pediatric primary health care. Most children who complain of back pain have mild, self-resolving symptoms of limited duration. Symptoms of severe or persistent back pain, as well as any abnormal findings on physical examination, mandate a thorough evaluation. Clear etiologies are not always identified, particularly in older children and adolescents without other associated symptoms. Etiology for the pain is very diverse and it is crucial to take good patient history and thorough clinical examination. Patients history should include information of recent trauma, when and how did the symptoms begin, where is the exact location of the pain and how would the patient describe it. It is important to know if the pain radiates in extremities, if the patient experienced any gait problems, vertigo, nausea, tingling sensations, incontinence or signs of systemic illness (fever, fatigue, anorexia, eczema or indigestion). It is also mandatory to find out if the pain wakes the patient up at night and what worsens or alleviates the pain. Clinical examination should include full somatic, musculoskeletal and neurological examination. X-ray and magnetic resonance imaging are two common radiological evaluations in primary care. In case of systemic symptoms, laboratory evaluation should be taken. Minor trauma can be taken care of in primary care, while urgent cases should be transported in the nearby hospital with proper analgesia and immobilisation.

Key words: neck pain, back pain, child.

Uvod

Bolečina v hrbtenici se pojavlja pri približno 30 % otrok v starosti 11–14 let (1). V poljski raziskavi bolečino v hrbtenici navaja kar 74 % otrok, starih 10–19 let, najpogosteje v lumbalnem delu (2). Bolečina v hrbtenici je praviloma nespecifična in samoomejujoča. Vzrok je običajno benigna, a moramo najprej izključiti nevarna stanja, kot so poškodbe, meningitis, spondilodiscitis ter intrakranialni in intraspinalni ekspanzivni procesi (3).

Anamneza

Obravnava otroka z bolečino v hrbtenici se začne z dobro anamnezo. Sprašujemo o morebitni poškodbi in njenem mehanizmu (udarec, padec, zvin, prometna nesreča, visokoenergijska ali nizkoenergijska poškodba). Bolnik oz. njegovi starši naj povedo, kje in kdaj se je bolečina začela (akutno, kronično), koliko časa traja, kako močna je (lestvica VAS, izostajanje iz šole ali športne dejavnosti) in na kakšen način jo občuti (ostra, topa, pekoča), ter opredelijo vrsto in umeščenost težave. Natančno povprašamo o morebitnem širjenju bolečine v ude, težavah pri hoji, vrtoglavicah, slabosti, mravljinčenju, senzoričnih, motoričnih in sfinktrskih motnjah ter o pridruženih sistemskih znakih (vročina, slabo počutje, pomanjkanje teka, izpuščaji, prebavne motnje). Opredeliti moramo, kaj težavo omili in kaj jo poslabša oz. sproži, ali s počitkom izgine in ali se bolnik zaradi nje ponoči zbuja (3, 4).

Akutna bolečina je lahko posledica poškodbe, medtem ko je kronična kostno-mišična bolečina najpogosteje posledica slabe drža, dvigovanja težkih predmetov (težak nahrbtnik) ali pomanjkanja telesne aktivnosti (2, 5).

Kronična in napredujoča nočna bolečina se lahko pojavi pri malignih tumorjih, okužbah in radikulopatiji (4).

Bolečina, ki izzveni po telesni dejavno-

sti in jo spremlja jutranja okorelost, je značilna za revmatske bolezni (4).

Pri otrocih, ki trenirajo gimnastiko, nogomet ali druge športe, pri katerih so pogosti ponavljajoči se gibi fleksije in hiperekstenzije, je pogostejša spondiloliza (Slika 1). Spondiloliza je lahko asimptomatska ali simptomatska. Lahko se pojavi šele v obdobju nagle rasti (3).

Pri nevroloških simptomih in znakih so lahko vzrok intrakranialni ali intraspinalni ekspanzivni procesi, nevrološka bolezen ali utesnitve živčnih struktur (6).

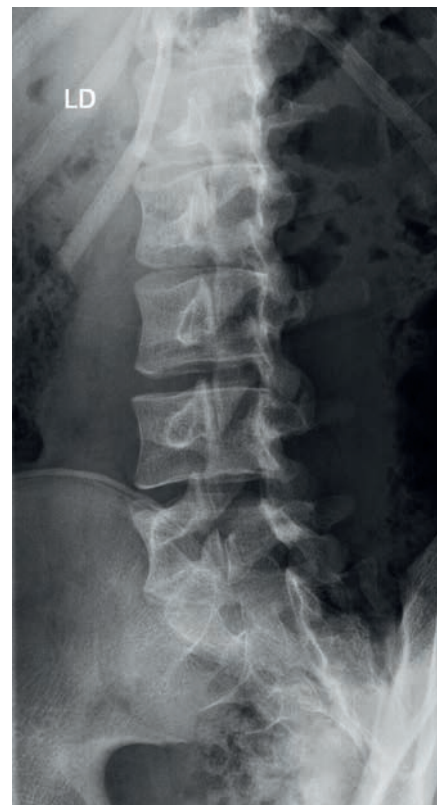Ob bolečini v hrbtenici se lahko pojavi tudi povišana telesna temperatura, predvsem pri prebolevanju meningitisa, vertebralnega osteomielitisa in spondilodiscitisa (4).

Klinični pregled

Klinični pregled naj vsebuje splošni somatski, mišično-skeletni in nevrološki pregled. Izmerimo tudi telesno temperaturo (4).

Bolnika opazujemo že med prihodom v ambulanto. Ocenimo splošno bolečinsko prizadetost, pomičnost, držo in hojo. Pri hoji opazujemo način hoje ter simetričnost in obremenjevanje udov. Asimetrična hoja je lahko antalgicna (7). Zaradi nevroloških motenj se lahko kaže spastična, ataktična (4) ali petelinja hoja. Zaradi težav s mišicami kolkov se lahko izrazi Trendelenburgov znak (7).

Usmerjen pregled vratu začnemo z opazovanjem barve kože, otekline, oblike, simetrije in položaja ter gibanja glave in vratu. Pri mišičnem tortikolisu je glava vedno nagnjena na prizadeto stran in obrnjena v nasprotno smer. Otipamo kostne in mehke strukture vratu, ramen in zgornjih udov (umeščenost bolečine, tipne mase, bezgavke, napete mišice). Preveriti moramo tudi morebitne meningealne znake za izključitev meningitisa



SLIKA 1: SPONDILOLIZA L5 LEVO (VIR: ARHIV ORTOPEDSKE KLINIKE)

FIGURE 1: SPONDYLOLYSIS L5 LEFT (SOURCE: ORTHOPAEDIC CLINIC ARCHIVES)

ali subarahnoidne krvavitve. Ocenimo obseg gibanja vratne hrbtenice v fleksiji, ekstenziji, laterofleksiji in rotaciji. Pregledati moramo tudi moč vratnih mišic in mišic rok (4, 6).

Usmerjeni pregled preostale hrbtenice prav tako začnemo z opazovanjem barve kože, otekline, oblike, simetrije, poteka trnastih odrastkov vretenc ter spontanega gibanja in drže. Nadaljujemo s palpacijo mišičnih in kostnih struktur (mišična napetost, atrofija, hipertrofija, lokalizacija bolečine). Perkusija trnastih odrastkov lahko razkrije vnetje ali tumorsko raščo zaradi povišanega intraosalnega tlaka. Ocenimo gibalni razpon (predklon, zaklon, odklon v levo in desno ter rotacijo) in mišično moč v stoječem, sedečem in ležečem položaju. Otrok naj hodi po prstih in po petah ter naj počepne. V ležečem položaju preverimo tudi gibljivost v kolkih. Izmerimo dolžino nog. Za oceno gibljivosti ledvene hrbtenice uporabimo Schoberjev test predklona, za oceno skoliotične deformacije pa Adamsov test predklona (7, 8, 9).

Pri nevrološkem pregledu moramo razlikovati med okvaro zgornjega motoričnega nevrona in spodnjega motoričnega nevrona. Nevrološki pregled naj vsebuje testiranje mišične moči, senzorične, motorike, proprioceptije, latentne pareze, kitnih refleksov, povrhnjih trebušnih refleksov, analnega sfinktrskega tonusa, kremasteričnega refleksa pri moških in plantarnega odziva (7).

Pri dekletih v adolescentnem obdobju ob nepojasneni bolečini v hrbtenici svetujemo tudi pregled pri ginekologu (3).

Nekatere posebnosti pregleda hrbtenice nakazujejo na določeno patologijo.

Fleksibilna kifoza je lahko posledica slabe drže (10).

Skolioza je običajno v torakalnem delu hrbtenice. Prepoznamo jo po ukrivljenosti hrbtenice vstran, različni višini ramen in deformaciji prsnega koša.

Adamsov test je pozitiven, če je v predklonu ena stran prsnega koša višja od druge, kar pomeni, da je prišlo do zasuka vretenc (9).

Juvenilna kifoza (Scheuermannova bolezen) se kaže kot grba, ki je posledica osteohondroze terminalnih ploskev telesc prsne hrbtenice pri sicer zdravih mladih adolescentih. Kifoza spremlja kompenzatorna lordoza vratnega in ledvenega predela (10). Deformacija je stalna, za razliko od slabe drže, ki pri ekstenziji izgine.

Test FABER (upogib, odmik, abdukcija in zunanja rotacija v kolku) je v kolku pozitiven pri patologiji sakroiliakalnega sklepa in kolka (4).

Zmanjšana gibljivost ledvene hrbtenice je lahko prisotna pri spondiloartropatijah. Testiramo jo s Schoberjevem testom gibljivosti tako, da označimo mesto vretenca L5 in mesto 10 cm nad njim. Bolnik se spusti v predklon, nato pa izmerimo razdaljo med točkama, ki bi morala biti vsaj 5 cm večja kot v nevtralnem položaju (11).

Pri testiranju diskoradikalnega konflikta v ledveni hrbtenici opravimo test po Lassegueu (*n. ishiadicus*) in test natega femoralnega živca. Pri testu po Lassegueu bolnik leži na hrbtu, zdravnik pa do bolečine dviguje iztegnjeno nogo s stopalom v dorzifleksiji. Test je pozitiven, če se pojavi sevajoča bolečina po zadnji strani spodnjega uda proti prstom med 30- in 70-stopinjskim dvigom noge. Pri testu natega femoralnega živca bolnik leži na trebuhu, koleno pokrčimo in hkrati izvedemo izteg v kolku. Test je pozitiven, če se pojavi bolečina po sprednji strani stegen in nakazuje na utesnitev femoralnega živca (7).

S Trendelenburgovim testom ocenjujemo kolčne mišice. Bolnik stoji in dvigne eno nogo. Test je pozitiven, če se pri stoji na prizadeti strani spusti medenica na strani dvignjene noge (8).

S hojo po prstih ocenimo miotom S1, s hojo po petah pa miotoma L4 in L5. Pri okvarah spodnjega motoričnega

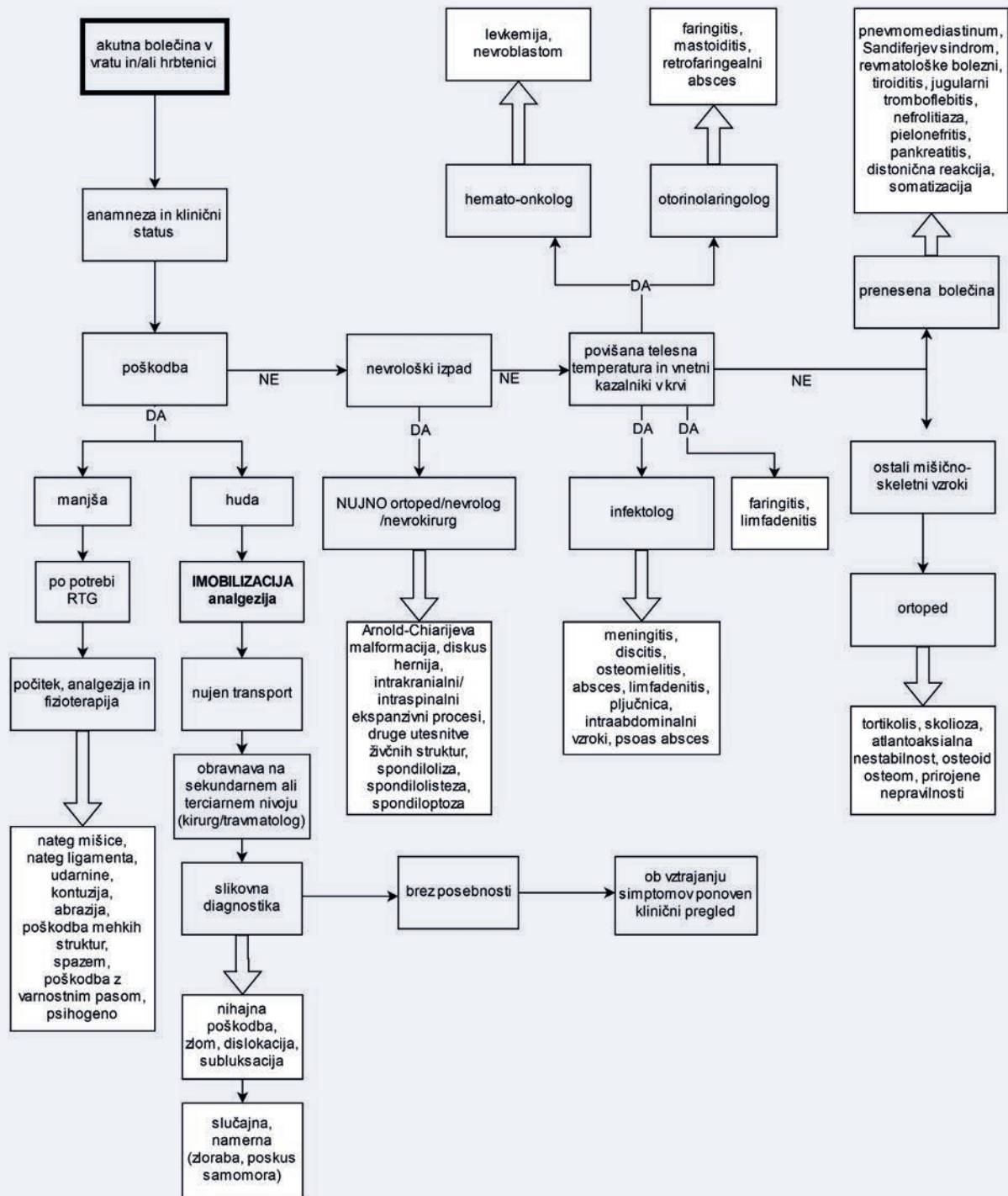
nevrona so tetivni refleksi oslabljeni ali odsotni. Oslabljen patelarni refleks je prisoten pri okvari na ravni L3–L4. Pri oslABLjenem ali odsotnem Ahilovem refleksu gre za okvaro na ravni S1 (7).

Bolečina v vratu je lahko prenesena zaradi vnetnih procesov v okolici. Ob pridruženih povišani telesni temperaturi pomislimo na meningitis, limfadenitis, vnetje v žrelu, srednjem ušesu ali mastoidu, zobni absces, retrofaringelni absces ali pljučnico. Ob pridruženih dispneji in kašlju pomislimo na pnevmomediastinum ali pljučnico v zgornjem pljučnem režnju. Pri nistagmusu ali strabizmu je bolečina lahko posledica kompenzatornega tortikolisa. Zdravljenje z antipsihotiki lahko povzroči akutno distonično reakcijo mišic vratu. Pri benignem paroksizmalnem torikolisu ugotavljamo bledico, ataksijo in razdražljivost.

Povišana temperatura in bolečine v torakalni ali ledveni hrbtenici so lahko posledica pielonefritisa, holecistitisa ali abscesov v trebuhu. Bolečina v tem delu hrbtenice se lahko pojavi pri nefrolitiazii in pankreatitisu. Ob prebolevanju akutnih virusnih okužb je prisotna bolečina zaradi mialgije. Če ob pregledu ugotavljamo madeže bele kave, pomislimo na nevrofibromatozo. Bolečina je lahko prisotna tudi v času nosečnosti. Ob izključenih organskih vzrokih so bolečine lahko tudi psihosomatskega izvora.

Diagnosticiranje

Najpogosteje pri diagnosticiranju bolečine v hrbtenici uporabljamo rentgensko slikanje, slikanje z magnetno resonanco (MRI), scintigrafijo skeleta, računalniško tomografijo (CT) in laboratorijske preiskave krvi (CRP – C-reaktivni protein, SR – sedimentacija, DKS – diferencialna krvna slika, hemogram). Za ustrezne diagnostične postopke se odločamo na podlagi anamneze in kliničnega statusa (4, 6).



SLIKA 2: ALGORITEM PREDLAGANE KLINIČNE POTI PRI AKUTNI BOLEČINI V HRBTENICI (3–6).
 FIGURE 2: ALGORITHM OF SUGGESTED CLINICAL PATHWAY FOR ACUTE BACK PAIN (3–6).

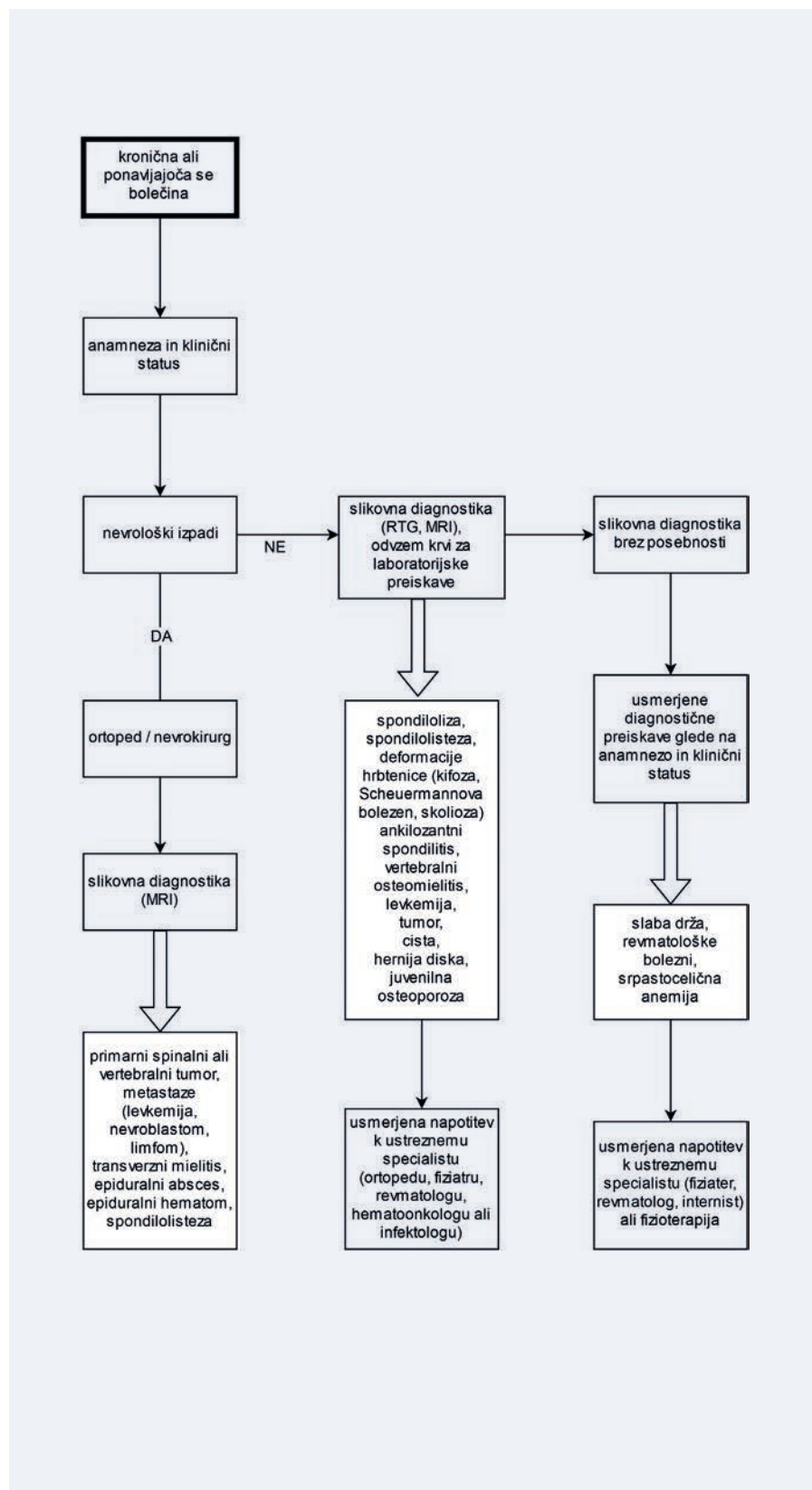
Pri otroku z blago mišično-skeletno bolečino, ki se je pojavila po lažji poškodbi, otrok pa je brez nevroloških izpadov, nadaljnje diagnosticiranje ni potrebno. Otroka z akutno mišično-skeletno bolečino, ki nima opozorilnih znakov (povišana telesna temperatura, huda poškodba, nevrološki izpadi), napotimo na rentgensko slikanje prizadetega dela hrbtenice v lateralni in anterioposteriorni projekciji. Pri sumu na spondilolizo so koristne polstranske projekcije. Slikovnodiaagnostična metoda izbire pri otroku s kronično bolečino je MRI. Pri mlajših otrocih izvajamo magnetno resonanco v anesteziji. Pri blažji idiopatski skoliozi dodatno diagnosticiranje ni potrebno, pri sekundarni pa so pogosto pridružene tudi druge anomalije in je potreben širši diagnostični pristop (4, 6, 9).

Ob sumu na vnetno etiologijo opravimo laboratorijske preiskave krvi in določimo vrednosti vnetnih parametrov, mikrobiološke preiskave in ob sumu na revmatsko vnetje tudi revmatoidni faktor (RF), človeški levkocitni antigen B27 (HLA – B27) in protitelesa (ANA) (4, 6).

Zdravljenje

Zdravljenje je usmerjeno glede na anamnezo, klinično sliko in že opravljene diagnostične preiskave.

Bolnike z resnimi akutnimi poškodbami moramo urgentno imobilizirati, bolniku dati ustrezno analgezijo in ga z ustreznim transportom napotiti v sekundarno ali terciarno ustanovo. Nujna napotitev na sekundarno ali terciarno raven je potrebna tudi pri bolečini v hrbtenici z nevrološkimi simptomi in znaki po prometni nesreči (nihajna poškodba) in pri bolečini, ki jo spremljajo povišane vrednosti vnetnih parametrov ali nevrološki izpadi. Poškodbe vratu imobiliziramo s trdo vratno ortozo, hrbtenico pa s trdo podlago ali vakuumsko blazino (4, 6).



SLIKA 3: ALGORITHM PREDLAGANE KLINIČNE POTI PRI KRONIČNI BOLEČINI V HRBTENICI (3–6).
FIGURE 3: ALGORITHM OF SUGGESTED CLINICAL PATHWAY FOR CHRONIC NECK AND/OR BACK PAIN (3–6).

Posebno pozornost moramo nameniti bolnikom z Downovim sindromom, saj so nagnjeni k hipermobilnim sklepom in zato bolj podvrženi poškodbam hrbtenice (3). Pri otrocih z Downovim sindromom, mukopolisaharidozo in juvenilnim idiopatskim artritisom je pogostejša atlantoaksialna nestabilnost (6).

Manjše poškodbe lahko oskrbimo na primarni ravni. Pri nategu mišice ali ligamenta svetujemo analgetik, tople obkladke in napotitev na fizioterapijo. Otroke s slabo držo napotimo na fizioterapijo.

Skoliotične krivine hrbtenice do 25 ° po Cobbu ne potrebujejo posebnega zdravljenja. Svetujemo napotitev v ortopedsko ambulanto, kjer poteka redni kontrolni pregledi in slikovno diagnosticiranje v času hitre rasti. Krivina od 25 ° do 45 ° po Cobbu sodi na pregled k ortopedu ali k specialistu fizikalne in rehabilitacijske medicine, ki oceni potrebo po nošenju steznika. Pri krivinah nad 45 ° so navadno potrebne operativne korekcije, zato bolnika glede na težave ustrezno hitro napotimo k ortopedu (4, 9).

Napotitev k ortopedu je smiselna tudi pri nepojasnjeni bolečini, bolečini, pri kateri ne pride do izboljšanja po konzervativnem zdravljenju, bolečini, ki se slabša, in pri patoloških mišično-skeletnih spremembah, vidnih s slikovnimi diagnostičnimi metodami.

Bolnike z bolečino v hrbtenici, ki je prenesena iz visceralnih organov, po potrebi napotimo k ustreznemu specialistu.

Zaključek

Bolečina v hrbtenici je pri otroku večinoma benigna, samoomejujoča in zato redkeje potrebuje obravnavo na primarni ravni. Prepoznati moramo nujna stanja (meningitis, spondilodiscitis, poškodbo, znake intrakranialnega ali intraspinalnega ekspanzivnega procesa

ali utesnitve nevralne cevi) in jih po nujni oskrbi ustrezno napotiti na sekundarno ali terciarno raven. Klinična pot nenujnih stanj je raznolika in odvisna od specifičnih anamnestičnih podatkov, kliničnih znakov ter laboratorijskega in slikovnega diagnosticiranja. Laboratorijske preiskave so potrebne pri bolečini v hrbtenici, ki jo spremljajo sistemski znaki okužbe ali druge bolezni. Benigna stanja, kot so manjše poškodbe in slaba drža, lahko spremljamo na primarni ravni. Bolnike s skoliozo napotimo na pregled v ortopedsko ambulanto. Otroke s stanji, ki jih ne moremo oskrbeti na primarni ravni, napotimo k ustreznemu specialistu.

Literatura

1. Joergensen AC, Hestbaek L, Andersen P, Andersen NA. Epidemiology of spinal pain in children: a study within the Danish National Birth Cohort. *Eur J Pediatr* 2019; 178 (5):695–706.
2. Kedra A, Kolwicz-Ganko A, Sitarski D, Kedra P, Czaprowski D. Prevalence of back pain and the knowledge of preventive measures in a cohort of 11619 Polish school-age children and youth-an epidemiological study. 2019; 98(22); e15729.
3. Pomeranz JA, Sabnis S, Busey A, Kleigman R; Pediatric decision-making Strategies, second edition, Saunders 2016; 46-47:172–17.
4. Nigrovic PA. Evaluation of the child with back pain. Uptodate 2019. Dostopno na: <https://www.uptodate.com/contents/evaluation-of-the-child-with-back-pain>.
5. Nigrovic PA. Back pain in children and adolescents: Causes. Uptodate 2019. Dostopno na: <https://www.uptodate.com/contents/back-pain-in-children-and-adolescents-causes>.
6. Brett-Fleegler M. Approach to neck stiffness in children. Uptodate 2019. Dostopno na: <https://www.uptodate.com/contents/approach-to-neck-stiffness-in-children>.
6. Sandella BJ. Examination of low back pain technique. Medscape 2018. Dostopno na: <https://emedicine.medscape.com/article/2092651-technique#showall>.
7. Houghton MK. Review for the generalist: evaluation of low back pain in children and adolescents. *Pediatr Rheumatol Online J* 2010; 8:28.
8. Košak R. Skoliotične deformacije hrbtenice pri otroku. *Hrbtenica klinične poti zdravljenja* 2009; 23:58–9.
9. Radosavljevič D, Drobnič M. Scheuermannova bolezen. *Hrbtenica klinične poti zdravljenja* 2009; 6:17–8.
10. Ensink, F.-B. M., Saur, P. M. M., Frese, K., Seeger, D., & Hildebrandt, J. (1996). Lumbar Range of Motion: Influence of Time of Day and Individual Factors on Measurements. *Spine*, 21(11), 1339–3.

Valerija Mlinar, dr. med.
Zdravstveni dom Koper, Koper, Slovenija

asist. dr. Tanja Slokar, dr. med.
(kontaktna oseba / contact person)
Oddelek otroške ortopedske kirurgije
Ortopedska klinika
Univerzitetni klinični center Ljubljana
Zaloška cesta 9, 1000 Ljubljana, Slovenija
e-naslov: tanja.slokar@kclj.si

prispelo / received: 30. 7. 2019
sprejeto / accepted: 23. 9. 2019