

# Obravnava pogostih deformacij stopala v pediatriji in vloga primerne obutve

## Treatment of common foot deformities in paediatrics and the role of appropriate footwear

Mateja Polajnar, Matjaž Merc

### Izveček

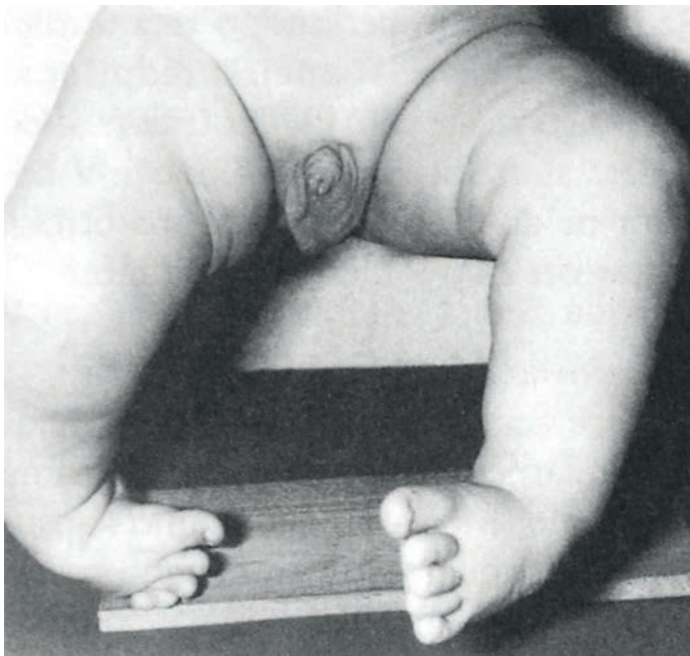
Deformacije stopala so relativno pogosta stanja. Prirojeni ekvinovarus je najpogostejša deformacija stopala, ki jo uspešno zdravimo konzervativno z redresijskimi mavci po Ponsetiju, tenotomijo Ahilove tetive in Denis-Browneovo opornico. Fiziološko in fleksibilno plosko stopalo največkrat ne terja kirurškega zdravljenja in v puberteti praviloma spontano izzveni. Vertikalni talus je prirojeno plosko stopalo, pri katerem opazamo vertikalno obrnjeno skočnico in dislokacijo talokalkaneonavikularnega sklepa. Zdravljenje je najprej operativno in se nadaljuje z mavčenjem. *Metatarsus adductus* je popravljiva deformacija, ki jo ugotovljamo do 6. meseca in izjemoma potrebuje mavčenje. Nadštevilčne kosti stopala navadno ne povzročajo težav. Tarzalna koalicija je povezava med kostmi zadnjega ali srednjega dela stopala, ki jo pogosto spregledamo, simptome pa rešujemo operativno. Polidaktilijo zdravimo operativno, pri sindaktiliji na stopalu pa operativno zdravljenje odsvetujemo. Pri juvenilnem haluksu valgusu svetujemo mehko in prostorno obutev, v adolescenci pa stanje lahko zdravimo z operacijo.

**Ključne besede:** deformacija stopala, pes ekvinovarus, plosko stopalo, tarzalna koalicija, *metatarsus adductus*.

### Abstract

Foot deformities are a relatively common pathology. Congenital equinovarus is the most common foot deformity that is successfully conservatively treated with the Ponseti method, Achilles tenotomy and the Denis-Browne bar. A physiological and flexible flat foot often does not need surgical treatment and as a rule spontaneously corrects itself during puberty. A vertical talus is a congenital flat foot, where we observe a vertically inverted talus and the dislocation of the talocalcaneonavicular joint. Treatment is first operative and then followed by casting. Metatarsus adductus is a reversible deformation that we observe until the sixth month and rarely needs casting. Accessory foot bones usually do not cause problems. Tarsal coalition is a connection between the bones of the rearfoot and metatarsus that is often overlooked. Symptomatic tarsal coalition is treated surgically. Polydactyly is treated operatively. In the case of syndactyly, surgical treatment is not recommended. For juvenile hallux valgus we recommend soft and wide footwear, in adolescence it can be treated with surgery.

**Key words:** foot deformities, clubfoot, flatfoot, tarsal coalition, metatarsus varus.



SLIKA 1: PRIROJENI EKVINOVARUS PRI DOJENČKU (POVZETO PO 1).  
FIGURE 1: A BABY WITH CONGENITAL EQUINOVARUS (ADAPTED FROM 1).

## Uvod

Deformacije stopala so bolezenska stanja, s katerimi se najprej srečajo pediatri na primarni ravni. Razlikovati moramo med težjimi deformacijami (prirojeni ekvinovarus, vertikalni talus), ki zahtevajo takojšnjo ortopedsko obravnavo in kirurško zdravljenje, ter lažjimi deformacijami. Pri slednjih moramo opredeliti, kdaj je potrebna obravnavo pri specialistih (*metatarsus adductus*, tarzalna koalicija, polidaktilija, juvenilni haluks valgus) in kdaj lahko patologijo rešujemo sami na primarni ravni (fleksibilno in fiziološko plosko stopalo, nadštevilčne kosti stopala). V prispevku podajamo še priporočila glede obutve otrok, ki je nadvse pomembna za pravilen razvoj otrokovega stopala.

## Prirojeni ekvinovarus

Prirojeni ekvinovarus je najpogostejša prirojena deformacija stopala (Slika 1). Pojavlja se pri enem do dveh otrocih

na 1000 živorojenih (1). Opredelimo ga kot položaj stopala v plantarni fleksiji, addukciji, supinaciji in varusu. Deformacija ne vpliva samo na položaj stopala, ampak na celotno biomehaniko drže (2).

Vzrok nastanka deformacije ni jasen (1). Pomembno vlogo naj bi imeli poligenski genetski dejavniki in dejavniki okolja (toksini v 9. tednu nosečnosti, kajenje v nosečnosti). Obstaja tudi večje družinsko tveganje, ki je med sorodniki v prvem kolenu 2,9 % (3).

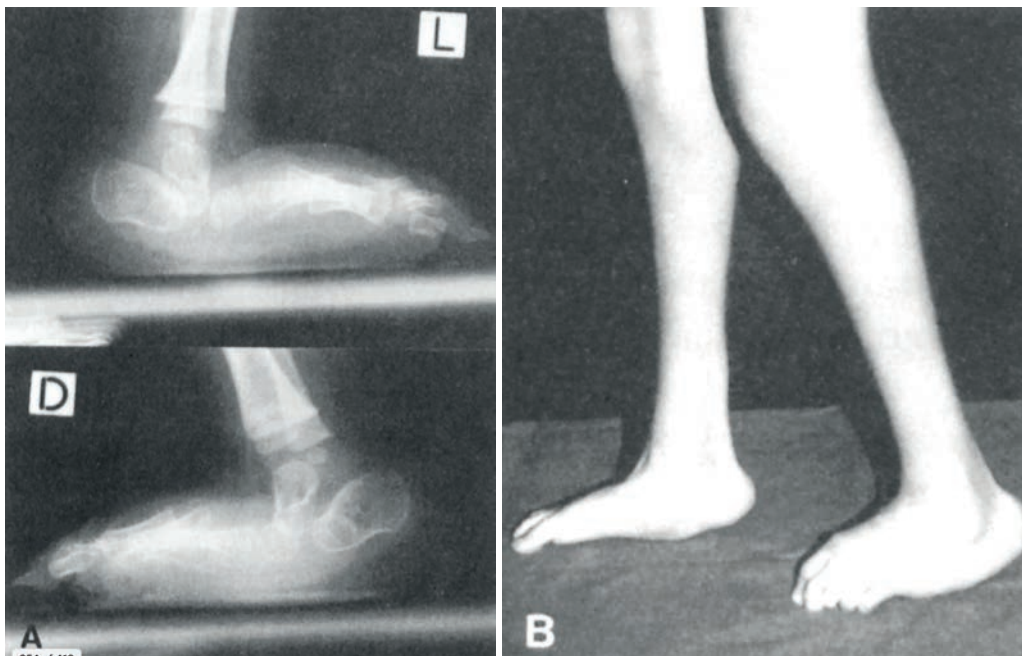
Prirojeni ekvinovarus je kompleksna deformacija celotnega stopala in goleni. Skočnica je v celoti zmanjšana (2) in obrnjena bolj medialno (1). Petnica je premaknjena medialno in je hipoplastična. Stopalnice so skrajšane in normalno široke. Golenica je zasukana navznoter, mečnica pa pomaknjena navzad. Pri normalnem stopalu je kot med skočnico in petnico 30–50 stopinj, pri ekvinovarusu pa sta petnica in skočnica vzporedni. Vse mehko tkivne strukture na anteromedialni in posterolateralni strani skočnice so skrajšane (3).

Pridružene anomalije ugotavljamo pri 15 % bolnikov s prirojenim ekvinovarusom. Primer je npr. razvojna displazija kolkov. Relativno pogosto se prirojeni ekvinovarus pojavlja v povezavi z artrogripozom in Larsenovim sindromom. Lahko se razvije tudi sekundarno (npr. pri Charcot-Marie-Toothovem sindromu, poliomielitisu, cerebralni paralizi) (3).

Klinično diagnozo postavimo ob rojstvu. Na rentgenskem posnetku vidimo značilno vzporednost osifikacijskih centrov petnice in skočnice.

Razlikovati moramo med prirojenim (rigidnim) ekvinovarusom in položajnim (fleksibilnim) ekvinovarusom. Pri slednjem sta zaradi fleksibilnosti možni popolna korekcija stopala in gležnja v dorzifleksijo in zunanjo rotacijo, prav tako ni atrofije golenskih mišic (3).

Zdravljenje temelji na konzervativni metodi po Ponsetiju z minimalno kirurško intervencijo. Korekcija vključuje stopenjsko manipulacijo deformacije stopala, ki jo zadržimo z mavčenjem z nadkolenskimi mavci, ki jih menjuje-



SLIKA 2: VERTIKALNI TALUS, RENTGENSKA SLIKA (A) IN KLINIČNI VIDEZ (B) (POVZETO PO 1).  
 FIGURE 2: VERTICAL TALUS, X-RAY (A) AND CLINICAL PICTURE (B) (ADAPTED FROM 1).

mo tedensko. Z zdravljenjem praviloma pričnemo v prvih dveh mesecih življenja, sicer pa v posebnih okoliščinah lahko začetek zdravljenja brez posledic zamaknemo do otrokovega prvega leta starosti. Podaljšanje Ahilovih tetiv opravimo v 90 % primerov, in sicer v lokalni anesteziji pred namestitvijo zadnjega, običajno petega mavca. Nato nogo zamavčimo še za tri tedne (3). Po odstranitvi mavcev, ko je stopalo korigirano, otroku namestimo Denis-Brownovo opornico s čevlji, postavljenimi v 45° abdukcije, 70° zunanje rotacije in 10° dorzifleksije. Razvoj stopal nato redno spremljamo do zaključka otrokove rasti in po potrebi izvajamo dodatna mavčenja ali posege na Ahilovi tetivi oziroma drugih tetivah stopala (4).

### Fleksibilno in fiziološko plosko stopalo ter vertikalni talus

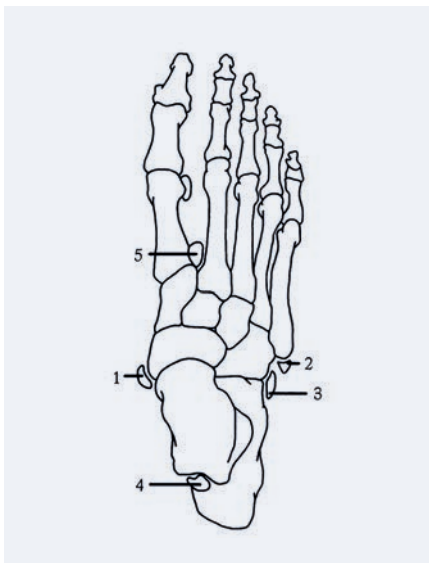
Plosko stopalo pri otroku je navadno neboleče in brez funkcionalnih pos-

ledic, zato ga obravnavamo kot fiziološko različico zdravega stopala. Fleksibilno plosko stopalo prav tako lahko pogojno obravnavamo kot zdravo, a je kot pogosta najdba pri otrocih s hiper mobilnimi sklepi praviloma bolj izraženo kot fiziološka različica. V redkih primerih je plosko stopalo boleče in togo (rigidno), kar kaže na potencialne bolezenske spremembe (5).

Dojenčki se običajno rodijo s ploskim stopalom. Ob rojstvu je maščobna blazinica osnovna vidna struktura v področju medialnega stopalnega loka. V prvem desetletju življenja se medialni stopalni lok razvije skupaj s kostmi, mišicami in vezmi stopala. Do starosti dveh let otrok razvije medialni lok, ki je viden ob sedenju. Lok izgine, ko je stopalo obremenjeno, kar daje videz ploskega stopala (4). Lok se pojavi tudi pri hoji po prstih in ob skrajni dorzifleksiji palca (1). Fiziološko plosko stopalo nastane zaradi sploščenega medialnega loka. Medialni lok se vzpostavi, ko otrok stopi na prste. Z zgodnjo uporabo stopalnih vložkov ne vplivamo na višino medialnega loka, saj je v tem

primeru izid celo slabši, ker se mišice »polenijo« in se medialni lok ne razvija aktivno. Fiziološko plosko stopalo običajno izgine do desetega leta starosti, pri nekaterih pa vztraja tudi v mladostništvu (adolescenci) in v odraslosti (5). Fleksibilno plosko stopalo nastane zaradi povečane laksnosti vezi in mišične hipotonije, pri čemer otroci ne navajajo bolečin. Težave se pojavijo v adolescenci. Za zdravljenje priporočamo boso hojo, ki ojača mišice stopala, in vaje za krepitev stopalnega loka (3). Ortoze (vložki) za stopalo niso dokazano učinkovite (6), čeprav lahko zmanjšajo bolečine in povečajo funkcionalnost, predvsem po 12. letu starosti (5).

Pomembno je razlikovanje med fleksibilnim in fiziološko ploskim stopalom ter prirojenim ploskim stopalom (vertikalni talus). Vertikalni talus je prirojena deformacija stopala, za katero sta značilni vertikalno obrnjena skočnica in dislokacija talokalkaneonavikularnega sklepa dorzalno in lateralno, kar lepo prikaže rentgenski posnetek (Slika 2). Mišice *triceps surae* in ekstenzor-



SLIKA 3: NADŠTEVILČNE KOSTI STOPALA. 1 – OS TIBIALE EXTERNUM, 2 – OS VESALIANUM, 3 – OS PERONEUM, 4 – OS TRIGONUM IN 5 – OS INTERMETATARSEUM (POVZETO PO 1).

FIGURE 3: ACCESSORY BONES OF THE FOOT (ADAPTED FROM 1).

ji stopala so skrajšani in kontrahirani. Potrebno je operativno zdravljenje oziroma posebna metoda mavčenja, ki je reverzna metodi po Ponsetiju (3).

### Metatarsus adductus

*Metatarsus adductus* (MA) je deformacija, ki se razvije v prvih tednih po rojstvu in je bistveno bolj pogosta pri donošenih otrocih kot pri nedonošenčkih. V večini primerov je posledica utesjenosti v maternici in pomanjkanja ravnotežja med mišicami (*m. adductor halucis*, *m. tibialis anterior* in *m. tibialis posterior*) (3). MA se kaže s popravljivo deformacijo stopala, pri kateri je sprednji del stopala adduciran glede na normalen položaj zadnjega dela stopala.

Večina deformacij MA se spontano popravi do 6. meseca starosti. Če deformacija vztraja oziroma je zelo izrazita, lahko namestimo redresijski mavec, ki pospeši korekcijo stopala. Izrazite deformacije, ki jih največkrat

opažamo pri živčno-mišičnih boleznih, zdravimo operativno. Stopalo poravnamo z osteotomijo stopala in s prestativijo tetive *m. tibialis anterior* (7).

### Nadštevilčne kosti stopala

Kostne (fiziološke) anomalije stopala s pojavom akcesornih kosti nastanejo ob narastiščih vezi in so normalne različice, ki se pojavljajo pri 15 % prebivalstva. Najpogostejše so *os trigonum*, *os peroneum* in *os naviculare (tibiale externum)*. Klinično pomembni sta zgolj akcesorni *os naviculare* in *os subfibulare* (Slika 3) (3).

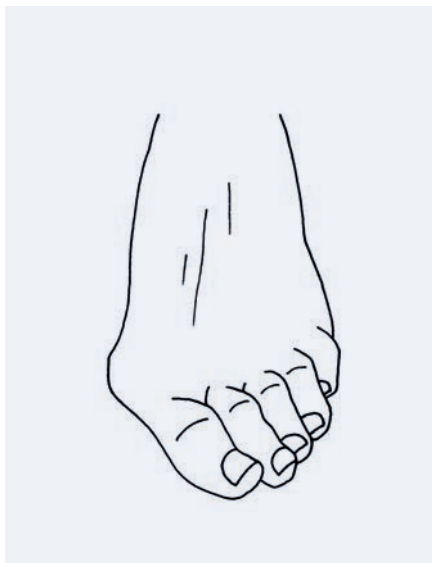
Akcesorna navikularna kost je pogosta skeletna različica anatomije noge, za katero je značilna zadebelitev kosti, ki se kaže kot prominenca navikularne kosti. Razširjenost (prevalenca) akcesorne navikularne kosti je 10–12 %, simptomi pa se razvijejo pri 0,1 % odraslih (8). Ker se kost medialno boči, se lahko drgne ob trdo obutev, kar povzroči vnetje in otekanje z bolečino,

ki se poslabša ob hoji, atletiki, nošenju obutve, everziji in plantarni fleksiji (3). Trenutne smernice priporočajo konzervativno zdravljenje z opazovanjem, jemanjem protivnetnih zdravil ter z uporabo ortoz in hodilnih škornjev. Če simptomi kljub konzervativnemu zdravljenju vztrajajo, priporočamo kirurško ekscizijo in največkrat reinsercijo priležne tetive (8).

### Tarzalna koalicija

Tarzalna koalicija je kostni ali vezivnotkivni most med kostmi zadnjega ali srednjega stopala s pojavnostjo 1 % (3). Najverjetnejši vzrok je odsotnost segmentacije fetalnih tarzalnih kosti (9). Poznamo kalkaneonavikularno koalicijo (53 %), talokalkanealno koalicijo (37 %), talonavikularno koalicijo, kalkaneokuboidno koalicijo in navikulokuneiformno koalicijo (3).

Simptomi se navadno pojavijo v adolescenci (12–16 let), prej zelo redko. Pojavi se bolečina, ki se ob intenzivni



SLIKA 4: JUVENILNI HALUKS VALGUS (POVZETO PO 1).

FIGURE 4: JUVENILE HALLUX VALGUS (ADAPTED FROM 1).

športni aktivnosti (npr. teku po razgibanem terenu) okrepi. Pogosto ugotovljamo tudi omejeno gibljivost stopala in spušen stopalni lok (9). V primeru togega ploskega stopala ali nejasne bolečine v srednjem ali zadnjem delu stopala moramo vedno pomisliti na možnost tarzalne koalicije (3). Klinični znaki so omejena gibljivost petnice, valgusna deformacija zadnjega dela stopala, abdukcija sprednjega dela stopala in togost peronealnih kit (9). Ker koalicija na anteroposteriornih (AP) in lateralnih rentgenskih posnetkih stopala ni vedno vidna, so včasih potrebni polstranski RTG posnetki. V pomoč sta tudi računalniška tomografija (CT) in magnetnoresonančno slikanje (MRI).

Simptomatsko tarzalno koalicijo zdravimo kirurško. Napravimo resekcijo kostne, fibrozne ali hrustančne povezave in zapolnimo nastalo vrzel (najpogosteje z maščobnim tkivom). Po posegu moramo čim prej začeti z aktivnim razgibavanjem, s katerim nadaljujemo še nekaj mesecev po operaciji (3).

## Motnje formiranja prstov in stopalnic

O polidaktiliji govorimo, ko je število prstov na enem stopalu večje od pet. Pojavnost je 3/10.000. Polidaktilijo razdelimo na preaksialno (podvojitve na strani palca), centralno (podvojitve 2. do 4. prsta) in postaksialno (podvojitve na strani 5. prsta). Optimalen čas za odstranitev preštevilnih prstov je med 9. in 12. mesecem starosti.

Sindaktilija je zraščenosť prstov na stopalu. Lahko je v povezavi s polidaktilijo in z nekaterimi sindromi (1). Moteča se zdi predvsem staršem, medtem ko otroci z njo nimajo težav. Operativni poseg načeloma odsvetujemo zaradi nevarnosti nastanka adhezij in brazgotin, ki lahko povzročijo funkcionalne težave pri približno 5 % otrok (3).

## Juvenilni haluks valgus

Juvenilni haluks valgus je deformacija palca, ki se pojavi v obdobju odrasčanja zaradi addukcijske deformaci-

je prve metatarzalne kosti (Slika 4). Pojavnost je 1,6 % in je petkrat pogostejša pri deklicah. Klinična slika je jasno vidna: valgusna deformacija palca, vnetje, otekline in pogosto tudi bolečina na medialni strani glave prve metatarzale, zlasti ob nošenju tesnih čevljev. Gibljivost metatarzofalangealnega sklepa ni omejena. Vložki za podporo prečnega loka niso primerni, saj ne gre za sploščitev prečnega loka, temveč malpozicijo prve metatarzale. Svetujemo mehko in prostorno obutev. Če ne zadostuje, je na mestu operativni poseg, a se moramo pri otrocih v obdobju rasti izogniti rastni coni v proksimalnem delu prve stopalnice (3).

## Priporočila za obutev razvijajočega se stopala

Za normalno stopalo je v vseh obdobjih rasti primerna mehka, udobna in dovolj velika obutev (čevlji morajo biti približno 8,5 mm daljši od stopala) iz naravnih ali zračnih materialov (6).

## Literatura

1. Herman S, Antolič V, Pavlovčič V. Ortopedija. Ljubljana, 2006.
2. Ostadal M, Liškova J, Hadraba D, Eckhardt A. Possible Pathogenetic Mechanisms and New Therapeutic Approaches of pes Equinovarus. *Physiol. Res.* 2017. Dosegljivo na: [http://www.biomed.cas.cz/physiolres/pdf/66/66\\_403.pdf](http://www.biomed.cas.cz/physiolres/pdf/66/66_403.pdf).
3. Hefti F. *Pediatric Orthopaedics in Practise*. Springer-Verlag Berlin Heidelberg, 2015.
4. Ribeiro Lara LC, Montesi Neto DJ, Prado FR, Barreto AP. Treatment of idiopathic congenital clubfoot using the Ponseti method: ten years experience. *Revista Brasileira de Ortopedia (English Edition)* 2013. Dosegljivo na: <https://www.sciencedirect.com/science/article/pii/S2255497113000839?via%3Dihub>.
5. Carr JB, Yang S, Lather LA. Pediatric Pes Planus: A State-of-the-Art-Rewiew. *Pediatrics* 2016. Dosegljivo na: <https://pediatrics.aappublications.org/content/137/3/e20151230>.
6. Burger H. Dokazi o učinkovitosti ortopedskih čevljev in vložkov. *Rehabilitacija* 2011.
7. Eamsobhana P, Rojjananukulpong K, Ariyawatkul T, Chotigavanichaya C, Kaewpornasawan K, Does parental stretching programs improve metatarsus adductus in newborns? *Sage journals* 2017. Dosegljivo na: <https://journals.sagepub.com/doi/10.1177/2309499017690320>.
8. Knapik D M, Archibald HD, Xie KK, Liu W. A retrospective study on factors predictive of operative intervention in symptomatic accessory navicular. *Journal of Childrens Orthopaedics* 2019. Dosegljivo na: <https://online.boneandjoint.org.uk/doi/full/10.1302/1863-2548.13.180168>.
9. Herring JA. *Tachdjian's pediatric orthopaedics: from the Texas Scottish Rite Hospital for Children*. 4th ed. Philadelphia: Saunders Elsevier; 2013.

V članku so uporabljene slike iz učbenika Sra-karjeva Ortopedija, 2. izdaja, Ljubljana, 2006, s pisnim dovoljenjem avtorja/urednika prof. dr. Vaneta Antoliča.

### **Mateja Polajnar, dr. med. (kontaktna oseba / contact person)**

Zdravstveni dom Radovljica  
Kopališka cesta 7, 4240 Radovljica,  
Slovenija  
e-naslov: polajnarmateja@gmail.com

**asist. dr. Matjaž Merc, dr. med.**  
Oddelek za ortopedijo, UKC Maribor,  
Maribor, Slovenija

prispelo / received: 31. 7. 2019  
sprejeto / accepted: 18. 9. 2019