

Pregledni članek / Review article

VLOGA ULTRAZVOČNIH PREISKAV Z INTRAVENSKIM VNOSOM ULTRAZVOČNEGA KONTRASTNEGA SREDSTVA PRI OTROCIH

THE ROLE OF INTRAVENOUS CONTRAST-ENHANCED ULTRASONOGRAPHY IN CHILDREN

D. Ključevšek

Služba za radiologijo, Pediatrična klinika, Univerzitetni klinični center Ljubljana, Ljubljana, Slovenija

IZVLEČEK

Razvoj ultrazvočnih kontrastnih sredstev (UKS) pomeni pomemben napredek na področju ultrazvočnih (UZ) preiskav tako pri odraslih kot pri otrocih. V Združenih državah Amerike so UKS registrirana za intravensko uporabo pri ocenjevanju žariščnih jetrnih sprememb in za uporabo v sečnem mehurju pri diagnosticiranju vezikoureternega refluksa. UKS v Evropi pri otrocih, mlajših od 18 let, še niso registrirana. Kljub temu Evropsko združenje za uporabo ultrazvoka v medicini in biologiji (EFSUMB) podpira ultrazvočne preiskave z uporabo UKS tudi v tej starostni skupini, saj gre za otrokom prijazno diagnostično metodo, ki omogoča pomembne diagnostične izboljšave. Zaradi manjše velikosti preiskovanih organov in ultrazvočno ugodnejše sestave tkiva je preiskava pri otrocih lažje izvedljiva kot pri odraslih, hkrati pa otrok ne izpostavlja ionizirajočemu sevanju ter tudi ne zahteva anestezije. Izsledki dosedanjih raziskav kažejo, da imajo UKS visok varnostni profil, saj njihovo uporabo v primerjavi z jodnimi ali paramagnetnimi KS spremlja najmanj neželenih učinkov. Po intravenskem vnosu se namreč UKS izločijo z dihanjem in ne vplivajo na delovanje ledvic. Pogosto z izvidom preiskave uspešno odgovorimo na klinično vprašanje, zato nadaljnje in bolj invazivne preiskave sploh niso potrebne. Vnos UKS v sečni mehur je v zadnjem desetletju postal sestavni del pediatričnega urološkega diagnosticiranja, medtem ko se intravenski vnos vse bolj uveljavlja pri opredeljevanju različnih žariščnih sprememb, poškodb parenhimskih organov pa tudi za oceno prekrvlenosti tkiva pri tumorjih, vnetjih in ishemičnih spremembah. V preglednem prispevku opredeljujemo pomen ultrazvočnih preiskav z intravenskim vnosom UKS v otroškem obdobju in njihovo klinično uporabnost ter predstavljamo lastne izkušnje na tem področju.

Ključne besede: ultrazvok, ultrazvočno kontrastno sredstvo, intravenski vnos, otroci.

ABSTRACT

The development of ultrasound contrast agents (UCAs) has led to significant progress in US diagnostics in adults and also in children. In the USA, UCAs are registered for intravenous use for the assessment of focal changes in the liver and for use in the urinary bladder for the diagnosis of vesico-ureteral reflux. Although UCAs are not registered in Europe for children younger than 18 years, the European Federation of Societies for Ultrasound in Medicine and Biology (EFSUMB) encourages the implementation of contrast-enhanced ultrasound (CEUS) examinations in this age group as it is a child-friendly method that offers significant diagnostic improvement. It is easily performed in children because of their smaller body size and a more favourable tissue composition compared to adults. At the same time, this is a radiation and sedation-free method. All published studies have shown a high safety profile of UCAs with the lowest rate of side effects compared to iodine or paramagnetic CAs. CEUS is usually a problem-solving method and there is no need for further, more invasive examinations. Intravesical application of UCAs has become the standard method in paediatric urodiagnostic algorithms. Intravenous application of UCAs has justified its use in the evaluation of different focal lesions, in post-traumatic evaluations of the liver and spleen, and in evaluations of tissue perfusion. In this review, the role of CEUS and its clinical applications in childhood are discussed. At the same time, our experience in this field of radiology is presented.

Key words: contrast-enhanced ultrasonography, ultrasound contrast agent, intravenous, children.

UVOD

Ultrazvočna (UZ) preiskava je uveljavljena slikovna metoda v otroški radiologiji ter pogosto prva in edina metoda pri odkrivanju različnih bolezenskih stanj. UZ z uporabo ultrazvočnega kontrastnega sredstva (UKS) je komplementarna ultrazvočna tehnika, ki ima pred konvencionalnim UZ številne prednosti, saj omogoča oceno makroobtoka in mikroobtoka normalnega in bolezensko spremenjenega tkiva v dejanskem času ter s tem tudi boljše opredelitev različnih žariščnih sprememb in prekrvljenosti različnih tkiv. Ker UKS v Evropi za pediatrično populacijo niso registrirana, preiskavo opravljamo »neuradno« (angl. *off-label*) ne glede na vrsto vnosa, pred izvedbo preiskave pa moramo pridobiti pisno soglasje staršev. Zaradi številnih prednosti UZ preiskave s KS v otroškem obdobju se pojavljajo vedno nove indikacije (1–6).

Ultrazvočna mikcijska cistografija z vnosom UKS v mehur je že leta splošno uveljavljena preiskovalna metoda v otroškem obdobju, ki ima pomembno vlogo pri diagnostičnih algoritmičnih odkrivanju in slede-

nja vezikoureternega refluksa (VUR) in bolezenskih sprememb sečnice. Intravenski vnos UKS se počasi vse bolj uveljavlja kot neinvazivna in otrokom prijazna metoda, predvsem za opredelitev žariščnih sprememb v solidnih organih, kot so jetra, vranica in ledvice, ter za oceno in opredelitev prekrvljenosti različnih tkiv (4).

V prispevku predstavljamo UZ preiskave z intravenskim vnosom UKS, opredeljujemo njihovo klinično uporabnost, poudarjamo njihove številne prednosti in tudi nekaj pomanjkljivosti ter nenazadnje opisujemo lastne izkušnje na tem področju (6).

ULTRAZVOČNA KONTRASTNA SREDSTVA

Osnovni namen uporabe kontrastnih sredstev – ne glede na vrsto slikovne metode – je okrepitev signala za natančnejšo oceno pretoka, prekrvljenosti organa in določitev načina obarvanja opazovane spremembe, s čimer lahko natančneje opredelimo

bolezenski proces. Danes je na trgu že druga generacija UKS, katerih značilnost je dolga obstojnost mikromehurčkov, ki jo zagotavlja jedro iz inertnega plina, obdanega z ovojnico iz fosfolipidov ali proteinov. Močan signal dobimo že pri nizki insonacijski energiji, kar omogoča, da gledamo živo sliko. Pri tem moramo obvezno uporabljati poseben program (angl. *software*) z nizkim mehanskim indeksom, saj insonacijska energija običajnega ultrazvoka uniči mehurčke. Mikromehurčki so manjši od eritrocitov, zato lahko kontrastno sredstvo neovirano teče tudi skozi kapilare in ne prehaja v medceličnico (angl. *blood-pool agent*). Plin se izloči z dihanjem preko pljuč približno 10–15 minut po intravenskem vnosu (50 % že v prvi minuti), fosfolipidno ovojnico pa presnovijo jetra. Zavedati se moramo, da je signal za posamezno UKS specifičen, saj se sestava mikromehurčkov med posameznimi UKS razlikuje, s tem pa tudi njihovi oscilacija in resonanca (8, 9). V Evropi je v uporabi zlasti UKS SonoVue® (Bracco SpA, Milano, Italija), ki je na ameriškem trgu na voljo pod imenom Lumason®. Lumason® je edino UKS, ki ga je FDA odobrila za intravenski vnos pri opredeljevanju žariščnih jetrnih sprememb pri otrocih in za vnos v sečni mehur pri odkrivanju VUR (10). Bistveno manj razširjena je uporaba UKS Optison™ (GE Healthcare, USA). V Evropi UKS niso registrirana za osebe, mlajše od 18 let (2). Stališče Evropskega združenja za uporabo UZ v medicini in biologiji (EFSUMB), objavljeno januarja 2017, je, da je uporaba UKS zaradi številnih prednosti, ki jih prinaša, upravičena za opredelitev različnih sprememb tudi pri osebah, mlajših od 18 let (11).

V otroškem obdobju je ključno vprašanje varnosti UKS. Izsledki doslej objavljenih raziskav na vzorcu več kot 2.000 otrok potrjujejo visok varnostni profil UKS za intravenski vnos tudi pri otrocih. Poročajo o manj kot 2 % blagih neželenih učinkov, kot so glavobol, sprememba okusa, urtikarija, izpuščaj, tinitus, navzea in hiperventilacija (6, 12–15). V literaturi sta dokumentirani dve hudi alergijski reakciji (14, 16). Do alergijske reakcije pride zaradi aktiviranja komplementa – govorimo o psevdialergiji

CARPA (angl. *complement activation-related pseudo-allergy*). Ta ima sicer podobno klinično sliko kot klasična alergijska reakcija tipa 1, a s pomembnima razlikama, ki sta odsotnost predhodne senzibilizacije in manjša izraženost reakcije ob ponovnem vnosu UKS. Kot pri vsakem intravenskem vnosu KS moramo tudi pri UKS poskrbeti za razpoložljivost opreme za hitro in učinkovito ukrepanje pri morebitni alergijski reakciji. Posebno monitoriranje med UZ preiskavami s KS ni potrebno, zlasti ob upoštevanju izključitvenih meril, kot so srčne anomalije, težje boleznj pljuč, simptomi aktivne bakterijske ali virusne okužbe in povišana telesna temperatura nad 38,5 °C ter poznana preobčutljivost na žveplov heksafluorid pri KS SonoVue® ali na druge komponente UKS. UKS je edino KS, ki ni nefrotoksično in tudi ne vpliva na delovanje ščitnice (v primerjavi z jodom pri rentgenskih KS).

PREDNOSTI IN POMANKLJIVOSTI UZ PREISKAV Z ULTRAZVOČNIM KONTRASTNIM SREDSTVOM

Ultrazvočne preiskave s kontrastnim sredstvom imajo številne prednosti. UZ naprave so dobro dostopne, saj so na voljo praktično v vsaki zdravstveni ustanovi. Na trgu so na voljo komercialna UKS z visokim varnostnim profilom. Med preiskavo ni izpostavljenosti organizma sevanju, prav tako tudi ni potrebe po sediranju ali anesteziji. Preiskava je pri otrocih zaradi manjše velikosti organov (hitrejši pregled celotnega organa) in bolj ugodne sestave tkiva celo lažje izvedljiva kot pri odraslih. Cena preiskave je v primerjavi z magnetnoresonančno preiskavo (MRI) nizka in zato primerna tudi kot prva slikovna preiskava za boljšo opredelitev določene morfološke spremembe ali bolezenskega procesa in tudi za spremljanje (17).

UZ preiskave z UKS omogočajo oceno pretoka krvi in prekrvljenosti tkiva v realnem času vse do mikrokapilarne ravni. To je pomembna razlika v primerjavi z dopplersko preiskavo, s katero lahko opredelimo

le žilje na makrovaskularni ravni. Vsako preiskavo snemamo in jo tako lahko kasneje analiziramo v počasnem posnetku, s čimer natančno ocenimo žilje (mesto vstopne žile), način razporeditve kontrastnega sredstva oziroma način obarvanja (centripetalno, centrifugalno), časovni potek obarvanja (arterijska, portalna, venska in pozno venska faza pri jetrih in vranici, kortikalna in kortikomedularna faza pri ledvicah) in stopnjo obarvanja (primerjava z okolnim parenhimom in opredelitev kot hiper-, izo- ali hipohogena). Pogosto je edina potrebna preiskava za opredelitev določene spremembe, saj omogoča hitro in učinkovito rešitev diagnostičnega problema z vnosom UKS takoj ob odkritju spremembe (angl. *problem solving method*). Prav tako tudi ne izgubljam časa z naročanjem na druge preiskave, ki so praviloma bolj invazivne in imajo dolgo čakalno dobo, s čimer starše in otroka izpostavljamu dodatnemu stresu.

Bistven napredek predstavlja dinamična UZ preiskava s KS, pri kateri posneto preiskavo analiziramo s posebnim računalniškim programom, ki omogoča izris krivulje jakosti signala v času (angl. *time intensity curve*, TIC) in izračun različnih dinamičnih parametrov. Gre za funkcijsko preiskavo, s katero pridobimo vrednosti parametrov, ki omogočajo, da na osnovi mikrovaskularnega dogajanja kvantitativno opredelimo intenzivnost vnetja ali odziv tumorja na kemoterapijo ali radioterapijo.

Glavna omejitev UZ preiskav z UKS je, da standardiziranih protokolov za UZ preiskave z UKS pri otrocih ni: protokoli so specifični za organ ali specifični za klinično vprašanje. Priporočen odmerek za Lumason® za pregled jeter je 0,03 ml/kg telesne teže ob največjem enkratnem odmerku 2,4 ml (18). Knieling s sodelavci je na osnovi kliničnih izkušenj zaključil, da so pri otrocih, lažjih od 20 kg ($0,05 \pm 0,02$ ml/kg), potrebni višji odmerki, pri večjih otrocih pa odmerki $0,03 \pm 0,02$ ml/kg (16). Vzroka potrebe po višjih odmerkih pri majhnih otrocih sta morda uporaba sond z višjimi frekvenca mi (resonirajo manj mikromehurčkov, zato je kon-

trastnospecifični signal šibkejši) in manjši premer intravenskih katetrov, kar vodi do večje destrukcije mikromehurčkov na poti v žilo. Izkušnje so tudi pokazale, da absolutni odmerek UKS, manjši od 0,3 ml, ne omogoča dovolj kontrastnosti in ustrezne kakovosti slike.

Druga pomembna omejitev UZ z UKS je, da omogoča le omejen pogled na celotno anatomijo, zato je diagnostična zanesljivost omejena na to okno. Pogosto lahko opredelimo le eno spremembo v času enega intravenskega vnosa KS oziroma le spremembe v vidnem polju, za opredelitev dodatnih sprememb pa moramo vnos UKS ponoviti.

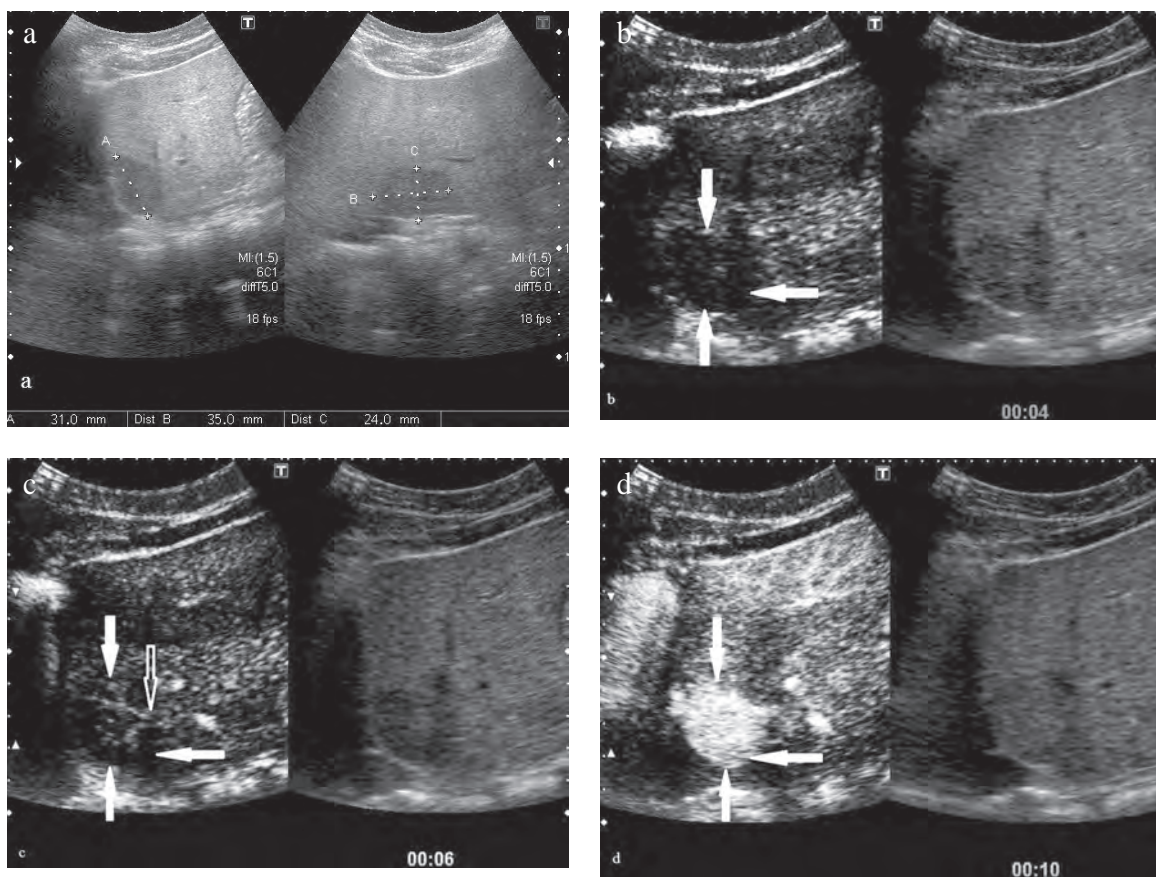
INDIKACIJE ZA ULTRAZVOČNE PREISKAVE S KONTRASTNIM SREDSTVOM

Izkušenj z uporabo UKS pri otrocih je sorazmerno malo in večinoma temeljijo na objavljenih prikazih primerov ali prikazih serije primerov, a s številnih različnih področij. Predstavljamo najpogostejše indikacije za UZ preiskave s KS in naše izkušnje na posameznih področjih.

Jetra

Opredelitev žariščnih jetrnih sprememb z UKS postaja standard pri odrasli populaciji (19). Pri otrocih so izsledke prve raziskave za opredelitev jetrnih sprememb z UKS druge generacije objavili leta 2013 (20), oceno diagnostične zanesljivosti v primerjavi z MRI pa dve leti kasneje (21). V 84 % so se rezultati UZ preiskave s KS in rezultati MRI ujemali, v 8 % pa diagnoze ni bilo mogoče postaviti ne z MRI ne z UZ. V 5,4 % sprememb z UZ niso odkrili (lažno negativni izvidi), v 2,7 % pa je sicer benigna sprememba z UZ pokazala znake malignosti.

Podobne izkušnje imamo v naši ustanovi. Z uporabo UKS smo že diagnosticirali fokalno (žariščno) nodularno hiperplazijo (FNH) jeter (Slika 1), jetrne



Slika 1. Ultrazvočna preiskava s kontrastnim sredstvom (UZ s KS) fokalne nodularne hiperplazije (FNH) jeter pri 8-letnem dečku: a) maščobno spremenjena jetra s hipoehogeno spremembo; b) UZ s KS 4 sekunde po končanem intravenskem vnosu UZ KS kaže, da je sprememba še vedno hipoehogena (polne puščice), in normalno prekrvljenost okolnega jetrnega parenhima; c) po 6 sekundah je jasno vidna vstopna arterija, ki se hitro cepi (votla puščica); d) po 10 sekundah je celotna sprememba hiperehogena in vztraja večino venske faze.

Figure 1. Contrast-enhanced ultrasonography (CEUS) of focal nodular hyperplasia of the liver in an 8-year-old boy: a) basic ultrasonography showing fatty liver infiltration with a hypoechoic lesion. b) CEUS 4 seconds after intravenous contrast application demonstrating the persistence of the hypoechoic lesion (solid arrow), surrounded by normally perfused liver parenchyma. c) visualization of a feeding artery (empty arrow) 6 seconds after contrast application. d) hyperenhancement of the lesion after 10 seconds, persisting for most of the venous phase.

abscese in lokalizirane prerazporeditve maščobe ali izpade maščobne infiltracije, ki pri nativni UZ preiskavi niso bili diagnostično jasni. Prednost UZ s KS v primerjavi z nativno UZ preiskavo pri otrocih s sumom na jetrne abscese je, da smo s kontrastno preiskavo prikazali dodatna žarišča, ki jih z nativno UZ preiskavo nismo videli. Lažje smo ocenili tudi stadij vnetja in nastanka abscesa. Pri otrocih s spremenjenim jetrnim parenhimom, v katerem je

bilo po zdravljenju s kemoterapijo več sprememb v jetrih, smo najprej napravili MRI jeter in nato z UZ s KS poskušali opredeliti spremembo, ki je z MRI nismo mogli zanesljivo opredeliti (t. i. nekonkluziven izvid MRI). Na UZ s KS smo pokazali dokaj homogen pretok in obarvanje spremembe, podobno kot sosednje tkivo brez hitrega izplavljanja in izohogeno obarvanje spremembe v poznih fazah, ter zaključili, da gre za regenerativni nodul in izključili

morebitni metastatski proces. V tem primeru se je jasno pokazala koristnost obeh metod, ki se med seboj odlično dopolnjujeta.

UZ s KS se je izkazala kot koristna metoda tudi na področju spremljanja in odkrivanja zapletov pri otrocih po presaditvi jeter, saj omogoča oceno prehodnosti žilja in prekrvljenosti presadka, prepoznanje nekrotičnih področij, oceno novih žariščnih sprememb in ovrednotenje pooperativnih zapletov, vključno s tekočinskimi kolekcijami (22).

Poškodbe jeter in vranice

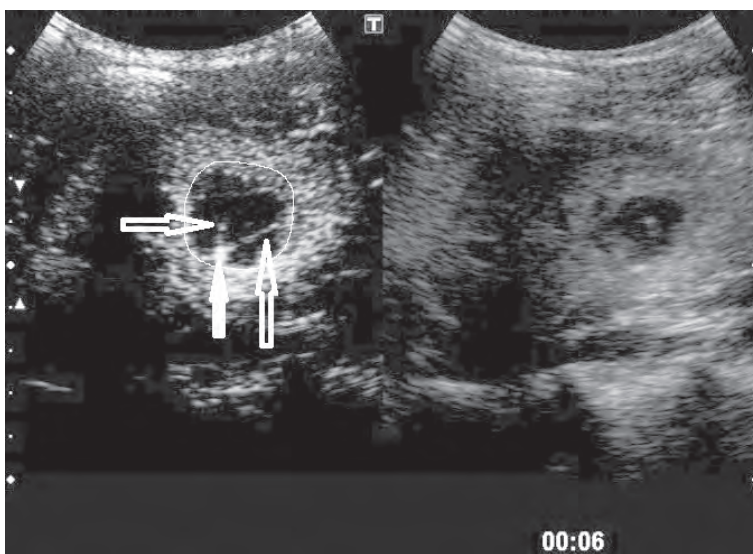
Med prve indikacije za uporabo UZ s KS pri otrocih uvrščamo opredelitev in spremljanje otrok z nizko-energijsko topo poškodbo trebuha ali lokalizirano travmo (omejeno na jetra, vranico). Izsledki prve objavljene raziskave s tega področja kažejo, da je občutljivost UZ s KS v primerjavi z računalniško

tomografijo (CT) 92,2 %, specifičnost pa 100 % ob 100-odstotnih pozitivni in negativni napovedni vrednosti (23). Izsledki najnovejše pregledne raziskave s tega področja prejšnje ugotovitve v celoti potrjujejo (24).

Na Pediatrični kliniki na področju poškodb jeter in vranice nimamo kliničnih izkušenj, a smo UZ preiskavo s KS opravili v sklopu spremljanja dveh bolnikov po poškodbi ledvice.

Ledvice

Opredelitev žariščnih in cističnih sprememb v ledvicah z UKS ima pomembno mesto v diagnostičnem algoritmu opredeljevanja opisanih sprememb pri odrasli populaciji (25). Preiskava je zelo koristna za opredelitev psevdotumorjev ledvičnega parenhima, kot je atipična Bertinova kolumna. Če diagnozo potrdimo z uporabo UKS, nadaljnje preiskave, npr.



Slika 2. Ultrazvočna preiskava s kontrastnim sredstvom (UZ s KS) za oceno kompleksne ledvične ciste pri 15-letni deklici: cista je hipoehogena (črna) glede na okolni normalni hiperehogeni ledvični parenhim. Vidni so s KS obarvani pretini v cisti, ki jih z nativno UZ preiskavo (votle puščice) ne vidimo, in zadebeljena stena (polna puščica), iz katere pretini izhajajo (Bosniak III).

Figure 2. Contrast-enhanced ultrasonography (CEUS) for evaluation of a complex kidney cyst in a 15-year-old-girl: the cyst appears hypoechoic (black) compared to the normal hyperechoic kidney parenchyma. Contrast enhancement of the thin septa within the cyst not seen on the native US, and a thickened cyst wall (empty arrow), from which the septa emerge (solid arrow), are seen (Bosniak III).

draga magnetnoresonančna preiskava (MRI) in invazivna citološka punkcija ali UZ sledenje, niso potrebne. Koristnost preiskave se je pokazala tudi pri opredelitvi različnih cističnih sprememb v ledvicah, saj izsledki raziskav pri odraslih kažejo veliko ujemanje pri opredeljevanju cističnih sprememb ledvic v primerjavi z računalniško tomografijo. Prednost je, da lahko uveljavljeno Bosniakovo klasifikacijo cističnih sprememb uporabljamo tudi pri UZ preiskavah s KS (26, 27). Posamezne kompleksne ciste lahko celo bolj zanesljivo opredelimo kot s CT.

Na našem oddelku imamo kar nekaj izkušenj s področja opredelitve različnih cističnih sprememb. Tako lahko dobro opredelimo kompleksne ciste in jih nato spremljamo tudi z UZ (Slika 2). Pozitivne izkušnje imamo tudi pri diagnosticiranju in spremljanju primerov žariščnega nefritisa (tj. stanja pred nastankom abscesa). Ker je UKS druge generacije edino poznano KS, ki se ne izloča v ledvicah, je primerno tudi za opredelitev prekrvljenosti in značilnosti žariščnih sprememb v presajeni ledvici (28). Veliko obetajo izsledki preliminarnih raziskav glede opredelitve zavrnitvene reakcije s kvantitativno oceno mikrovaskularizacije v sklopu dinamične UZ preiskave s KS (29).

Opredelitev prekrvljenosti tumorjev in vnetij

Obsežne raziskave potekajo tudi na področju diagnosticiranja različnih tumorjev in odgovora na antiangiogenetsko zdravljenje tako pri odraslih kot tudi v otroškem obdobju (30). Pomembna prednost UKS je, da ne prehajajo iz žilja v okolno tkivo, zato lahko dobro ocenimo mikrovaskularizacijo tkiva. Tu pride v poštev dinamična UZ preiskava s KS, s katero najprej posnamemo približno 90 sekund dolg posnetek nekega organa oz. tkiva (tumorja, črevesne stene, mehkega tkiva), na katerem moramo oceniti prekrvljenost. Posnetek vnesemo v poseben računalniški program, s katerim izrišemo krivuljo intenzivnosti obarvanja v času (TIC) na osnovi avtomatičnega izračuna številnih perfuzijskih parametrov in tako tudi objektivno opredelimo odgovor na

zdravljenje (31, 32). Podobno je na področju opredelitve intenzivnosti vnetja in odgovora na zdravljenje pri vnetju, posebej pri kroničnih vnetnih črevesnih boleznih (33). Na obeh področjih bodo pred morebitno uvrstitvijo v vsakdanjo klinično prakso potrebne obsežnejše raziskave.

Izvajamo tudi prospektivno raziskavo o opredelitvi intenzivnosti vnetja pri otrocih s Crohnovo boleznijo in odgovoru na zdravljenje v primerjavi z izvidom endoskopske preiskave, ki je trenutno zlati standard. Metodo bi lahko koristno uporabili predvsem pri otrocih z nezadostnim odgovorom na zdravljenje in tudi pri opredelitvi stopnje fibroznih sprememb črevesne stene po ponavljajočih se vnetjih.

Druge indikacije

UZ preiskavo z UKS lahko uporabljamo praktično v vseh primerih UZ preiskav, zato so področja uporabe številna in različna: od mehkih tkiv, ščitnice, mod in obmodkov, centralnega živčnega sistema in žilja do intrakavitalnega vnosa (npr. prikaz abscesov). Možnosti je resnično veliko, zato je nujno, da pridobimo čim več izkušenj. Cilj uporabe preiskave pri vseh indikacijah je čim bolj natančna opredelitev bolezenskega procesa in omejitev izvajanja bolj invazivnih preiskav.

ZAKLJUČEK

Ultrazvočna preiskava s kontrastnim sredstvom je slikovnodiagnosticska metoda z visokim potencialom klinične uporabnosti v otroškem obdobju. V primerjavi z ostalimi ima številne prednosti in jo lahko uporabimo tudi za dokončno opredelitev in za spremljanje žariščnih bolezenskih procesov v različnih parenhimskih organih ali kot dopolnitev magnetnoresonančne preiskave pri kompleksnih ali številčnih spremembah. Vse bolj se uveljavlja tudi kot metoda za oceno prekrvljenosti različnih tkiv in za oceno odgovora na zdravljenje. Področja uporabe so različna in se hitro širijo. UKS imajo namreč

visok varnostni profil, zato je preiskava varna in jo glede na lastne izkušnje zelo dobro sprejemajo tako otroci in starši kot tudi pediatri, ki otroka obravnavajo in vodijo njegovo zdravljenje.

LITERATURA

- Sellars ME, Deganello A, Sidhu PS. Paediatric contrast-enhanced ultrasound (CEUS): a technique that requires co-operation for rapid implementation into clinical practice. *Ultraschall Med* 2014; 35: 203-6.
- Schreiber-Dietrich D, Cui XW, Piscaglia F, Gilja OH, Dietrich CF. Contrast enhanced ultrasound in pediatric patients: a real challenge. *Z Gastroenterol* 2014; 52: 1178-84.
- Piskunowicz M, Kosiak W, Irga N. Primum non nocere? Why can't we use second generation ultrasound contrast agents for the examination of children? *Ultraschall Med* 2011; 32(1): 83-6.
- Rafailidis V, Deganello A, Watson T, Sidhu PS, Sellars ME. Enhancing the role of paediatric ultrasound with microbubbles: a review of intravenous applications. *Br J Radiol* 2016; 89: 20169556.
- Dietrich D, Dietrich CF. Contrast enhanced ultrasound (CEUS) and off-label use (in children). *Ultraschall Med* 2012; 33(3): 295-6.
- Rosado E, Riccabona M. Off-Label Use of ultrasound contrast agents for intravenous applications in children: analysis of the existing literature. *J Ultrasound Med* 2016; 35: e21-e30.
- Ključevšek D. Contrast-enhanced ultrasonography in children. *Paediatr Today* 2016; 12(1): 49-55.
- Vidmar Bračika D. UZ kontrastna sredstva v diagnostiki trebuha – fizikalni principi in klinična uporaba. V: Šurlan Popović, Katarina (ur.). *Kontrastna sredstva v radiologiji*. V Ljubljani: Katedra za slikovno diagnostiko, Medicinska fakulteta, 2016, 37-47.
- Ključevšek D. UZ kontrastna sredstva pri otrocih. V: Šurlan Popović, Katarina (ur.). *Kontrastna sredstva v radiologiji*. V Ljubljani: Katedra za slikovno diagnostiko, Medicinska fakulteta, 2016, 51-8.
- Seitz K, Strobel D. A Milestone: Approval of CEUS for diagnostic liver imaging in adults and children in the USA. *Ultraschall Med* 2016; 37(3): 229-32.
- Sidhu PS, Cantisani V, Deganello A, Dietrich CF, Duran C, Franke D et al. Role of contrast-enhanced ultrasound (CEUS) in paediatric practice: an EFSUMB position statement. *Ultraschall Med* 2017; 38(1): 33-4.
- Riccabona M. Application of a second-generation US contrast agent in infants and children: a European questionnaire-based survey. *Pediatr Radiol* 2012; 42:1471-80.
- Darge K, Papadopoulou F, Ntoulia A, Bulas DI, Coley BD, Fordham LA et al. Safety of contrast-enhanced ultrasound in children for non-cardiac applications. *Pediatr Radiol* 2013; 43: 1063-73.
- Piskunowicz M, Kosiak W, Batko T, Piankowski A, Połczyńska K, Adamkiewicz-Drożyńska E. Safety of intravenous application of second-generation ultrasound contrast agent in children: prospective analysis. *Ultrasound Med Biol* 2015; 41(4): 1095-9.
- Coleman JL, Navid F, Furman WL, McCarville MB. Safety of ultrasound contrast agents in the pediatric oncologic population: A single-institution experience. *Am J Radiol* 2014; 202: 966-70.
- Knieling F, Strobel D, Rompel O, Zapke M, Menendez-Castro C, Wölfel M et al. Spectrum, applicability and diagnostic capacity of contrast-enhanced ultrasound in pediatric patients and young adults after intravenous application – a retrospective trial. *Ultraschall Med* 2016; 37: 619-26.
- Yusuf GT, Sellars ME, Deganello A, Cosgrove DO, Sidhu PS. Retrospective analysis of the safety and cost implications of pediatric con-

- trast-enhanced ultrasound at a single center. *Am J Radiol* 2017; 208(2): 446-52.
18. Bracco Lumason prescribing information 2016. Available from: <http://imaging.bracco.com/us-en/lumason>.
 19. Claudon M, Dietrich BI, Choi BI, Cosgrove DO, Kudo M, Nolsøe CP et al. Guidelines and good clinical practice recommendations for contrast-enhanced ultrasound (CEUS) in the liver – update 2012. *Ultraschall Med* 2013; 34: 11-29.
 20. Jacob J, Deganello A, Sellars ME, Hadzic N, Sidhu PS. Contrast enhanced ultrasound (CEUS) characterization of grey-scale sonographic indeterminate focal liver lesions in pediatric practice. *Ultraschall Med* 2013; 34: 529-40.
 21. Pschierer K, Grothues D, Rennert J, Platz Batista da Silva N, Schreyer AG, Melter M et al. Evaluation of the diagnostic accuracy of CEUS in children with benign and malignant liver lesions and portal vein anomalies. *Clin Hemorheol Microcirc* 2015; 61: 333-45.
 22. Bonini G, Pezzotta G, Morzenti C, Agazzi R, Nani R. Contrast-enhanced ultrasound with SonoVue in the evaluation of postoperative complications in pediatric liver transplant recipients. *J Ultrasound* 2007; 10: 99-106.
 23. Valentino M, Serra C, Pavlica P, Labate AM, Lima M, Baroncini S et al. Blunt abdominal trauma: diagnostic performance of contrast-enhanced US in children – initial experience. *Radiology* 2008; 246: 903-9.
 24. Miele V, Piccolo CL, Trinci M, Galluzzo M, Ianniello S, Brunese L. Diagnostic imaging of blunt abdominal trauma in pediatric patients. *Radiol Med* 2016; 121: 409-30.
 25. Piscaglia F, Nolsøe C, Dietrich CF, Cosgrove DO, Gilja OH, Bachmann Nielsen M et al. The EFSUMB guidelines and recommendations on the clinical practice of contrast-enhanced ultrasound (CEUS): update 2011 on non-hepatic applications. *Ultraschall Med* 2012; 33: 33-59.
 26. Rübenthaler J, Bogner F, Reiser M, Clevert DA. Contrast-enhanced ultrasound (CEUS) of the kidneys by using the bosniak classification. *Ultraschall Med* 2016; 37(3): 234-51.
 27. Sanz E, Hevia V, Gómez V, Álvarez S, Fabuel JJ, Martínez L et al. Renal complex cystic masses: usefulness of contrast-enhanced ultrasound (CEUS) in their assessment and its agreement with computed tomography. *Curr Urol Rep* 2016; 17(12): 89.
 28. Harvey CJ, Alsafi A, Kuzmich S, Ngo A, Papadopoulou I, Lakhani A et al. Role of US contrast agents in the assessment of indeterminate solid and cystic lesions in native and transplant kidneys. *Radiograph* 2015; 35(5): 1419-30.
 29. Jin Y, Yang C, Wu S, Zhou S, Ji Z, Zhu T, He W. A novel simple noninvasive index to predict renal transplant acute rejection by contrast-enhanced ultrasonography. *Transplantation* 2015; 99(3): 636-41.
 30. McCarville MB, Kaste SC, Hoffer FA, Khan RB, Walton CR, Alpert BS et al. Contrast-enhanced sonography of malignant pediatric abdominal and pelvic solid tumors: preliminary safety and feasibility data. *Pediatr Radiol* 2012; 42: 824-33.
 31. Dietrich CF, Averkiou MA, Correas JM, Lassau N, Leen E, Piscaglia F. An EFSUMB introduction into dynamic contrast-enhanced ultrasound (DCE-US) for quantification of tumor perfusion. *Ultraschall Med* 2012; 33: 344-51.
 32. McCarville MB, Coleman JL, Guo J, Li Y, Li X, Honnoll PJ et al. Use of quantitative dynamic contrast-enhanced ultrasound to assess response to antiangiogenic therapy in children and adolescents with solid malignancies: a pilot study. *Am J Radiol* 2016; 206: 933-9.
 33. Ključevšek D, Vidmar D, Urlep D, Dežman R. Dynamic contrast-enhanced ultrasound of the bowel wall with quantitative assessment of Crohn's disease activity in childhood. *Radiol Oncol* 2016; 50(4): 347-54.

Kontaktna oseba/Contact person:

prof. dr. Damjana Ključevšek, dr. med.

Služba za radiologijo

Pediatrična klinika

UKC Ljubljana

Bohoričeva 20

SI-1525 Ljubljana

E-pošta: damjana.kljucevsek@gmail.com

Prispelo/Received: 21. 1. 2017

Sprejeto/Accepted: 10. 7. 2017