

Prikaz primera / Case report

ANGIODISPLAZIJA PRI OTROCIH – PRIKAZ DVEH PRIMEROV

TWO CASE REPORTS OF ANGIODYSPLASIA IN CHILDREN

T. Naranda¹, M. Homan²

(1) *Pediatrična klinika, Univerzitetni klinični center Ljubljana, Ljubljana, Slovenija*
(2) *Klinični oddelek za pediatrično gastroenterologijo, hepatologijo in nutricionistiko, Pediatrična klinika, Univerzitetni klinični center Ljubljana, Ljubljana, Slovenija*

IZVLEČEK

Angiodisplazije so žilne spremembe mukoze in/ali submukoze kjer koli v poteku prebavil. Pojavljajo se predvsem pri odraslih bolnikih. Pri otrocih so izredno redke, zato je v strokovni literaturi objavljenih primerov zelo malo. Vzroka za nastanek angiodisplazij pri otrocih ne poznamo. Privedejo lahko do hemodinamsko pomembne krvavitve iz prebavil. V otroški populaciji angiodisplazije najpogosteje najdemo v tankem črevesu in v levem delu debelega črevesa, odkrijemo pa jih s CT-angiografijo ali z endoskopskimi preiskavami, ki so tudi najboljši način zdravljenja žilnih sprememb. V prispevku predstavljamo klinična primera dveh otrok z angiodisplazijami, ki smo ju uspešno zdravili z argonskim plazemskim koagulatorjem med kolonoskopijo v splošni anesteziji.

Ključne besede: angiodisplazija, krvavitve iz prebavil, endoskopija, argonski plazemski koagulator.

ABSTRACT

Angiodysplasia is a mucosal and/or submucosal vascular malformation, which can be localised anywhere in the gastrointestinal tract. It is most commonly described in adults, whereas it is very rarely diagnosed in the paediatric population, consequently the paediatric data in the literature are scarce. The aetiology of angiodysplasia in children is unknown. It can present with important bleeding from the gastrointestinal tract. Angiodysplasia in children is most commonly localised in the small intestine and the left side of the colon. Angiodysplastic lesions are usually detected by CT angiography and endoscopic procedures, which are also the optimal therapeutic options. Two children with bleeding angiodysplastic lesions in the colon, treated successfully with argon plasma coagulation during endoscopy, are described in the article.

Key words: angiodysplasia, gastrointestinal bleeding, endoscopy, argon plasma coagulation.

UVOD

Angiodisplazija (AD) je gastrointestinalna žilna ektazija mukoze in/ali submukoze. Je pridobljena bolezen, ki ni povezana s kožnimi spremembami, sistemskimi žilnimi boleznimi ali dednimi sindromi (1, 2). Pri odraslih jo v cekumu in proksimalnem navzgorjem (ascendentnem) debelem črevesu odkrijemo v 77 %, v jejunumu in ileumu v 15 %, v 8 % pa kjer koli drugje v prebavilih (1–3). Pri otrocih se pogosteje pojavlja v tankem črevesu ter v levem delu debelega črevesa (3–5). Spremembe so lahko ploščate, rahlo dvignjene nad površino ali v obliki rdečih, 2–5 mm velikih pikčastih madežev (1–3, 6, 7). Podobne so teleangiektazijam, ki pa so za razliko od AD povezane s sistemsko, presnovno ali dedno boleznijo (1, 8). Opisanih je več možnih vzrokov za nastanek žilnih sprememb, najverjetneje pa gre za degenerativne spremembe prej zdrave žilne stene, ki je posledica staranja. Možen vzrok je tudi dolgotrajna lokalna hipoksija zaradi srčne, žilne ali pljučne bolezni (1, 3, 5, 8, 9). Izsledki raziskav kažejo, da so le redki bolniki z AD imeli pomembno neprepoznano srčno napako, kot je aortna zožitev (10). AD je pogosta bolezen pri odraslih. Pri otrocih vzroka za nastanek AD ne poznamo, pojavlja pa se izredno redko (3, 4, 7). V nadaljevanju opisujemo klinična primera dveh otrok s krvavitvami iz prebavil zaradi AD, pri katerih smo uspešno uporabili endoskopski način zdravljenja z argonskim plazemskim koagulatorjem (APK).

PRIKAZ PRIMEROV

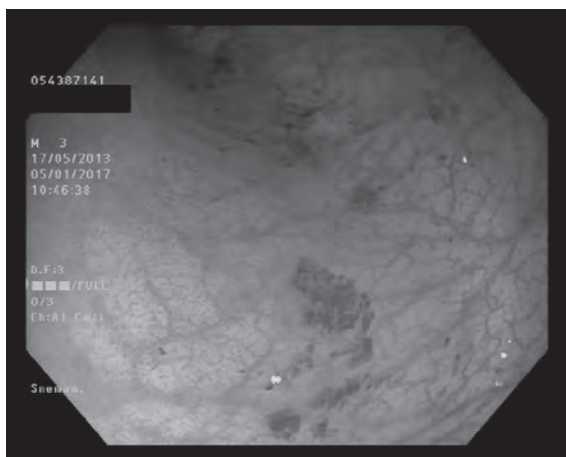Primer 1

Štiriletni deček je bil januarja 2017 v starosti 3,5 leta iz Enote za pediatrično gastroenterologijo in prehrano Pediatrične klinike (PeK) Univerzitetnega kliničnega centra (UKC) Maribor premeščen na Klinični oddelek za gastroenterologijo, hepatologijo in nutricionistiko PeK UKC Ljubljana zaradi do-

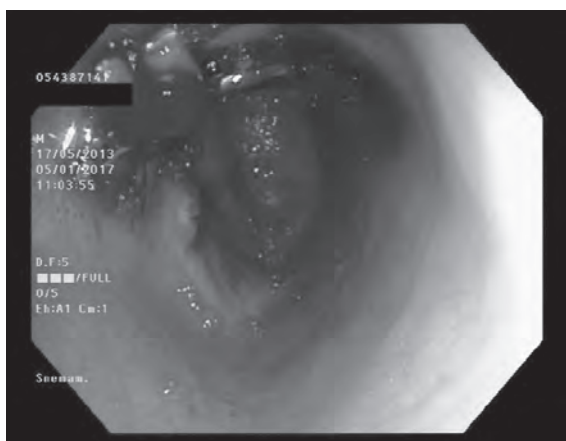
datne obravnave ob večkratni krvavitvi iz prebavil in sumu na AD črevesa.

Prej zdrav deček brez pridruženih bolezni je zbolel junija 2016, ko je obilno odvajal krvavo blato. Ob sprejemu v UKC Maribor so ugotavljali hemodinamsko pomembno zmanjšanje vrednosti hemoglobina, zato je potreboval transfuzijo koncentriranih eritrocitov. Opravili so gastroskopijo, ki razloga za krvavitev ni pojasnila. Histološki izvid je potrdil okužbo s *Helicobacter pylori* in prejel je ustrezno eradikacijsko zdravljenje. Čez dva meseca se je krvavitev ponovila. Izvid kolonoskopije je bil normalen. Decembra 2016 se je hemodinamsko pomembna krvavitev ponovila tretjič, tokrat v obliki melene. Opravili so CTA (angl. *computed tomography angiography*), ki je postavila sum na AD. Ponovljena ezofagogastroduodenoskopija (EGDS) in ultrazvočna preiskava (UZ) trebuha sta bili brez posebnosti, prav tako so bili v mejah normalnih vrednosti izvidi scintigrafije glede prisotnosti Mecklovega divertikla.

Ob premestitvi na Pediatrično kliniko UKC Ljubljana januarja 2017 je bil deček brez bolečin v trebuhu, odvajal je normalno oblikovano blato, ki je bilo brez primesi krvi ali sluzi. V somatskem statusu ni bilo posebnosti. V laboratorijskih izvidih prav tako ni bilo večjih odstopanj od normalnih vrednosti. Opravili smo EGDS in kolonoskopijo ter odkrili AD v sigmi (Slika 1). Izvedli smo elektrokoagulacijo sprememb z APK z močjo 25 W in pretokom plina 0,8 l/min. Med posegom je prišlo do manjše krvavitve, zato smo dodatno namestili klipe (Slika 2). V področju terminalnega ileuma in cekuma AD nismo našli. Ker je deček poleg sveže krvi odvajal tudi meleno in ker smo na osnovi izvida CTA posumili na krvavitev iz končnega dela tankega črevesa ali začetnega dela debelega črevesa, smo scintigrafijo na Mecklov divertikel ponovili. Tokrat je pokazala znake ektopične želodčne sluznice, a z laparoskopijo Mecklovega divertikla nismo našli.



Slika 1. Angiodisplazije v sigmi pred koagulacijo.
Figure 1. Angiodysplasia in the sigmoid colon before coagulation.



Slika 2. Koagulacija z argonskim plazemskim koagulatorjem in namestitvev klipov.
Figure 2. Argon plasma coagulation and insertion of clips.

Zaradi opredelitve AD, ki so pri odraslih bolnikih pogostejše pri ledvičnih boleznih, srčnih napakah in von Willebrandovi bolezni, smo opravili tudi dodatne krvne in slikovne preiskave ter izključili motnje strjevanja krvi in bolezni ledvic, srca in jeter.

Deček je bil junija 2017 na kontrolnem pregledu v gastroenterološki ambulanti. Krvavitve se po zdravljenju z APK niso ponovile, vrednosti hemograma pa so bile normalne. V nadaljevanju načrtujemo mesečne kontrolne preglede blata na

kri pri izbranem zdravniku, v primeru pozitivnega izvida pa ponovno kolonoskopijo.

Primer 2

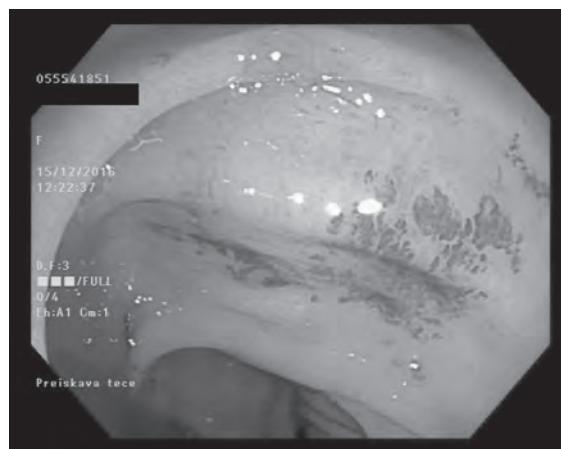
Deklico, staro 11 let in pol, zaradi stanja po presaditvi jeter (leta 2007) kot posledice zunajjetrne atrezi- je žolčevodov vodimo na naši kliniki od leta 2015. Ima tudi številne pridružene bolezni, kot so nizka rast, primarna nočna enureza in kronična bolezen ledvic. Težave s hemodinamsko pomembno krvavitvijo iz črevesa so se pojavile leta 2016 med hospitalizacijo v Bergamu v Italiji, kjer so diagnosticirali AD v debelem črevesu. Ker možnosti zdravljenja z APK ni bilo, so jo premestili nazaj v Ljubljano.

Deklica je bila zaradi prirojene zunajjetrne atrezi- je žolčevodov v starosti treh mesecev v UKC Sarajevo operirana po Kasajju (v UKC Sarajevo). Ker operacija ni bila uspešna, je v starosti 15 mesecev (leta 2007) sledila presaditev jeter, ki so jo opravili v Zagrebu (Klinika za Pediatrijo Rebro, Klinički Bolni- čki Centar Zagreb). Darovalec je bila dekličina mati (neskladje krvnih skupin: mati A, deklica B, mati pozitivna na prisotnost virusa Epstein Barr (EBV) in citomegalovirusa). Po presaditvi je imela številne zaplete: disfunkcijo biliarne anastomoze in dehiscenco, bakterijsko sepo ter reaktiviranje CMV in EBV. Ob tem so se leta 2012 pojavili dodatni simptomi z driskami ter motnjami v elektrolitskem in beljakovinskem statusu. Vsaj enkrat mesečno je potrebovala zdravljenje z infuzijami elektrolitov in albuminov. Starši so želeli dodatno mnenje glede dekličine bolezni, zato so se preselili v Slovenijo. Tako deklico od avgusta 2015 redno vodimo na Pe- diatrični kliniki UKC Ljubljana. Klinično smo ugo- tavljali nizko rast, kušingoidne spremembe, *caput medusae*, hepatosplenomegalijo in betičaste prste. V laboratorijskih izvidih so bile prisotne povišane vrednosti jetrnih encimov, hipoalbuminemija in pa- tološke vrednosti testov strjevanja krvi. Zaradi pre- cej izraženih neželenih učinkov kortikosteroidnega zdravljenja smo spremenili protokol imunosupre- sivnega zdravljenja in ga postopno ukiniti.

Leta 2016 je deklica prebolela akutno jetrno odpoved kronično spremenjenih jeter ob sepsi, povzročeni z bakterijo *Streptococcus pneumoniae*, zato smo sprožili postopek za ponovno presaditev jeter. Ob usmerjenem in podpornem zdravljenju je prišlo do delne regeneracije jeter. Zaradi etiološko nepojasnjene enteropatije z izgubo beljakovin smo deklico novembra 2016 kljub temu napotili v bolnišnico v Bergamu (Italija), kjer so ugotavljali portalno hipertenzijo zaradi zožitve na anastomozi jetrne vene in posledično enteropatijo z izgubo beljakovin. Opravili so kavografijo z angioplastično razrešitvijo zožitve. Med hospitalizacijo v Bergamu je prišlo do hemodinamsko pomembne krvavitve iz črevesa, zato je prejela transfuzijo koncentriranih eritrocitov. S kolonoskopijo so dokazali AD v debelem črevesu. Ker v Bergamu niso imeli na voljo ustreznih pripomočkov za endoskopsko zdravljenje AD, so jo v stabilnem stanju poslali nazaj v Slovenijo. Decembra 2016 smo opravili terapevtsko kolonoskopijo zaradi AD v debelem črevesu z APK (Sliki 3 in 4) ter elektrokoagulacijo sprememb z APK z močjo 25 W in s pretokom plina 0,8 l/min. Krvavitve iz črevesa se niso več ponovile. Med rednimi pregledi je deklica v stabilnem stanju, v laboratorijskih izvidih pa še vedno izstopajo blago povišane vrednosti jetrnih encimov in nekoliko podaljšan aktiviran parcialni tromboplastinski čas (APTČ), medtem ko so vrednosti albuminov in ostali izvidi v mejah normalnih vrednosti. Izvidi blata na kri so negativni.

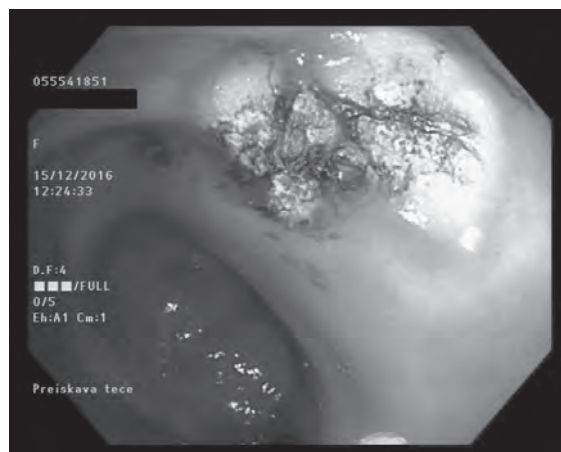
RAZPRAVLJANJE

Angiodisplazija (AD) je žilna struktura z razširjeno svetlino in stanjšano žilno steno, ki se nahaja v mucozi ali submucozi sluznice prebavil in rdečkasto proseva v svetlino prebavil (1–3). Je pomemben vzrok akutnih in kroničnih krvavitev iz prebavil. Večinoma se pojavlja pri odraslih bolnikih, starejših od 60 let. Opisi primerov AD pri otrocih so v strokovni literaturi redki (1, 3, 4, 7, 11). Pri odraslih bolnikih jo najpogosteje odkrijemo v cekumu in proksimalnem delu debelega črevesa (1–3). Opisu-



Slika 3. Angiodisplazije v cekumu in navzgorjem kolonu pred koagulacijo.

Figure 3. Angiodysplasia in the caecum and ascending colon before coagulation.



Slika 4. Sluznica po koagulaciji z argonskim plazemskim koagulatorjem.

Figure 4. Mucosal appearance after argon plasma coagulation.

jejo več možnih mehanizmov nastanka. V desnem delu debelega črevesa je napetost žilne stene največja, zato prevladuje mnenje, da je AD posledica kronične venske obstrukcije. Dolgotrajno lokalno hipoksijo lahko povzročijo tudi srčne, žilne ali pljučne bolezni (1, 3, 5, 8, 9). V pediatrični populaciji se AD najpogosteje pojavljajo v tankem črevesu in v levem delu debelega črevesa, kar nakazuje drugačno patofiziologijo žilnih sprememb pri otrocih (3,

11). Tudi v obeh opisanih kliničnih primerih smo odkrili žilne spremembe v predelu zadnjega dela debelega črevesa, kot je značilno za pediatrično populacijo. Vzroka AD pri otrocih še ne poznamo. V prvem kliničnem primeru je bil deček prej zdrav, v drugem primeru pa je deklica imela dolgotrajno portalno hipertenzijo. V literaturi smo našli opis kliničnega primera šestnajstletnega dečka z AD in portalno hipertenzijo, zato morda portalna hipertenzija sčasoma lahko povzroči spremembe žil v sluznici črevesa (12).

Ker je bolezen pri otrocih redka, jo pogosto diagnosticiramo pozno, v povprečju v 2,9 leta (3, 7, 11, 13). V opisanih primerih smo vzrok krvavitve odkrili hitro, v prvem primeru v šestih mesecih po začetku težav, v drugem primeru pa že v nekaj dneh po pojavu akutne krvavitve. Vsekakor pa moramo pri nejasni krvavitvi iz prebavil tudi pri otrocih razmišljati o AD.

Številni bolniki z AD nimajo simptomov, zato jo naključno odkrijemo pri kolonoskopiji v sklopu presejalnih pregledov. Pojavnost aktivne krvavitve iz prebavil pri odraslih bolnikih z AD ocenjujejo na <10 % (1, 6, 14, 15). Klinični znaki se razlikujejo, in sicer od hematemeze, melene ali hematohezije do zgolj prikrite krvavitve (pozitiven hematest) in/ali slabokrvnosti zaradi pomanjkanja železa (1, 6, 11). Tudi pri otrocih je prevladujoč simptom AD krvavitev iz prebavil različne stopnje in jakosti (11, 16). Zaradi venskega izvora so krvavitve navadno hemodinamsko nepomembne. Pri 15 % otrok z AD se težave pokažejo z akutno masivno krvavitvijo (1, 15). V prikazanih primerih sta oba otroka imela hemodinamsko pomembno krvavitev iz prebavil. Angiodisplastične spremembe so v prebavilih pogosto prisotne na več različnih mestih. Tako pri dečku kot tudi pri deklici smo jih odkrili samo v področju levega dela debelega črevesa. Zaradi prisotnosti še več nediagnosticiranih žilnih sprememb drugje v prebavilih se bo krvavitev morda ponovila. V veliki večini primerov (> 90 %) se krvavitve ob konzervativnih ukrepih sicer spontano zaustavijo (15).

Diagnostični pristop pri krvavitvah iz prebavil se razlikuje glede na vrsto in jakost krvavitve, bolnikovo starost in prisotnost pridruženih bolezni. Najprej opravimo endoskopske preiskave (1, 3, 11, 15, 17–19). Ker v naših primerih z gastroskopijo vzroka krvavitve iz prebavil nismo ugotovili, smo opravili kolonoskopijo kot diagnostično in terapevtsko metodo, saj občutljivost preiskave presega 80 % (1). Tipičen endoskopski izgled sluzničnih sprememb je skupek ploščatih, rahlo dvignjenih sprememb nad sluznično površino ali rdečih, 2–5 mm velikih pikčastih madežev (1–3, 6, 7). Podobne spremembe smo ugotavljali tudi v prikazanih kliničnih primerih (Sliki 1 in 3). Občutljivost preiskave pri odkrivanju AD je še večja ob hkratni CTA, ki je občutljiva, specifična in neinvazivna preiskava ter zato zlati standard pri diagnosticiranju AD (3, 13, 20, 21). CTA je v prvem opisanem primeru poleg sprememb v sigmi pokazala tudi sum na krvavitev iz terminalnega ileuma in cekuma, kjer AD sprememb s kolonoskopijo nismo našli. V drugem primeru preiskave nismo opravili, saj smo vzrok krvavitve odkrili že s kolonoskopijo.

Zdravljenje AD se razlikuje glede na resnost krvavitve, bolnikovo hemodinamsko stabilnost in ponavljanje težav (3). Pri hemodinamsko stabilnem bolniku, predvsem v otroški populaciji, se lahko odločimo za konzervativen pristop, saj večina krvavitvev spontano preneha (1, 15, 16, 22). Obilne in ponavljajoče se krvavitve zahtevajo zdravljenje. V obeh primerih sta bolnika zaradi pomembnega zmanjšanja vrednosti hemoglobina potrebovala transfuzijo koncentriranih eritrocitov. Najpogostejše AD zdravimo z endoskopskimi obliteracijskimi tehnikami, kot so monopolarna elektrokavterizacija, termokoagulacija, skleroterapija, ligacija in APK (1, 5, 20, 22–25). Najbolj uspešna metoda je APK in deluje z visokofrekvenčnim dvosmernim električnim tokom, ki ga v tkivo dovajamo s pomočjo ioniziranega argonskega plina (24). V obeh primerih se je izkazala kot učinkovita, saj se krvavitev vsaj pol leta po opravljeni metodi ni ponovila. Če z endoskopskimi metodami nismo uspešni, opravimo

kirurško odstranitev prizadetega dela črevesa (4, 13, 17). Smrtnost po kirurškem zdravljenju je pri odraslih med 10 % in 50 % (13), pri otrocih pa podatkov o smrtosti zaradi majhnega števila opisanih primerov žal nimamo.

Angiodisplazije se kljub zdravljenju lahko ponovijo, zato bomo otroka redno sledili s kontrolnim spremljanjem rdeče krvne slike in rednim testiranjem na okultno krvavitev iz črevesa. Pri bolnikih, ki nimajo simptomov, ponovne kolonoskopije niso potrebne, saj je napoved izida bolezni večinoma dobra (3).

ZAKLJUČEK

Čprav je angiodisplazija bolezen, ki je pri otrocih izredno redka, moramo med diferencialnodiagnostičnimi možnostmi ponavljajočih se krvavitev iz prebavil pomisliti tudi nanjo. V večini primerov krvavitve prenehajo spontano, zato priporočamo konzervativno zdravljenje. V redkih primerih, ko so krvavitve hemodinamsko pomembne, je neizogibno endoskopsko in/ali operativno zdravljenje.

LITERATURA

- Al-Mehaidib A, Alnassar S, Alshamrani AS. Gastrointestinal angiodysplasia in three Saudi children. *Ann Saudi Med* 2009; 29: 22-36.
- Sami SS, Al-Araji SA, Rangunath K. Review article: gastrointestinal angiodysplasia - pathogenesis, diagnosis and management. *Aliment Pharmacol Ther* 2014; 39: 15-34.
- Chuang FJ, Lin JS, Yeung CY, Chan WT, Ji-ang CB, Lee HC. Intestinal angiodysplasia: an uncommon cause of gastrointestinal bleeding in children. *Pediatr Neonatol* 2011; 52: 214-8.
- Kimpton JA, Bowen JC, Craigie RJ. Paediatric angiodysplasia of the jejunum: a case report and review of the literature. *Scott Med J* 2012; 57: 247.
- Meyer CT, Troncale FJ, Galloway S, Sheahan DG. Arteriovenous malformations of the bowel: an analysis of 22 cases and a review of the literature. *Medicine Baltimore* 1981; 60: 36-48.
- Höchter W, Weingart J, Kühner W, Frimberger E, Ottenjann R. Angiodysplasia in the colon and rectum. Endoscopic morphology, localisation and frequency. *Endoscopy* 1985; 17: 182-5.
- Ozer I, Birol Bostanci E, Ozogul YB, Ulker A, Temucin T, Akoglu M. Diffuse colorectal angiodysplasia misdiagnosed preoperatively as ulcerative colitis in a child: report of a case. *Surg Today* 2008; 38: 731-3.
- Athanasoulis CA, Galdabini JJ, Waltman AC, Novelline RA, Greenfield AJ, Ezpeleta ML. Angiodysplasia of the colon: a cause of rectal bleeding. *Cardiovasc Radiol* 1978; 1: 3-13.
- Kuloğlu Z, Özçakar ZB, Kansu A, Üstündağ G, Ekim M, Altugan FŞ et al. Angiodysplasia as a cause of severe hematochezia in a child with end-stage renal failure. *Ren Fail* 2011; 33: 252-4.
- Schwartz J, Rozenfeld V, Habot B. Cessation of recurrent bleeding from gastrointestinal angiodysplasia, after beta blocker treatment in a patient with hypertrophic subaortic stenosis - a case history. *Angiology* 1992; 43: 244-8.
- de la Torre Mondragón L, Vargas Gómez MA, Mora Tiscarreño MA, Ramírez Mayans J. Angiodysplasia of the colon in children. *J Pediatr Surg* 1995; 30: 72-5.
- Lehner F, Becker T, Frericks B, Bektas H, Klempnauer J. Angiodysplasia of the colon combined with portal hypertension and recurrent gastrointestinal bleeding. *Zentralbl Chir* 2003; 128: 1093-6.
- Tonea A, Andrei S, Andronesi D, Ionescu M, Gheorghe C, Herlea V et al. Difficulties in diagnosis and surgical treatment of the angiodysplasia of the gastrointestinal tract. *Chir Buchar Rom* 2008; 103: 513-28.

14. Gunnlaugsson O. Angiodysplasia of the stomach and duodenum. *Gastrointest Endosc* 1985; 31: 251-4.
15. Heer M, Sulser H, Hany A. Angiodysplasia of the colon: an expression of occlusive vascular disease. *Hepatogastroenterology* 1987; 34: 127-31.
16. Uhlig HH, Stephan S, Deutscher J, Kiess W, Richter T. Angiodysplasia as a cause of gastrointestinal bleeding in childhood. *Klin Padiatr* 2004; 216: 41-4.
17. Santos JC, Aprilli F, Guimarães AS, Rocha JJ. Angiodysplasia of the colon: endoscopic diagnosis and treatment. *Br J Surg* 1988; 75: 2568.
18. Ríos A, Montoya M, Rodríguez JM, Parrilla P. Severe lower gastrointestinal hemorrhage caused by colonic angiodysplasia. Diagnosis and management. *Rev Espanola Enfermedades Dig Organo Of Soc Espanola Patol Dig* 2006; 98: 625-6.
19. Choi SO, Park WH, Hwang JB, Kim SP, Kim AS. Diffuse microscopic angiodysplasia and nodular lymphoid hyperplasia in an infant with obscure massive lower gastrointestinal bleeding: a diagnostic challenge. *J Pediatr Surg* 2009 Apr; 44: 852-5.
20. Junquera F, Quiroga S, Saperas E, Pérez-Lafuente M, Videla S, Alvarez-Castells A et al. Accuracy of helical computed tomographic angiography for the diagnosis of colonic angiodysplasia. *Gastroenterology* 2000; 119: 293-9.
21. Abdoon H. Angiodysplasia in a Child as a Cause of Lower GI Bleeding: Case Report and Literature Review. *Oman Med J* 2010; 25: 49-50.
22. Valoria Villamartín JM, Digiuni Avalis EM, Pérez Tejerizo G. Bleeding intestinal angiodysplasia. Report of a pediatric case. *An Esp Pediatr* 1987; 26: 124-8.
23. Olmos JA, Marcolongo M, Pogorelsky V, Herrera L, Tobal F, Dávalos JR. Long-term outcome of argon plasma ablation therapy for bleeding in 100 consecutive patients with colonic angiodysplasia. *Dis Colon Rectum* 2006; 49: 1507-16.
24. Grund KE, Straub T, Farin G. New haemostatic techniques: argon plasma coagulation. *Baillieres Best Pract Res Clin Gastroenterol* 1999; 13: 67-84.
25. Gaibov AD, Safarova AN, Sultanov DD, Baratov AK, Malikov MK. Present-day possibilities of surgical management of tumour-like forms of arteriovenous angiodysplasias. *Angiol Sosud Khirurgiia Angiol Vasc Surg* 2013; 19: 143-9.

Kontaktna oseba/Contact person:

doc. dr. Matjaz Homan, dr. med.
 KO za gastroenterologijo, hepatologijo in
 nutricionistiko
 Pediatrična klinika
 Univerzitetni klinični center Ljubljana
 Bohoričeva 20
 SI-1525 Ljubljana
 E-pošta: matjaz.homan@guest.arnes.si

Prispelo/Received: 31. 8. 2017

Sprejeto/Accepted: 22. 9. 2017